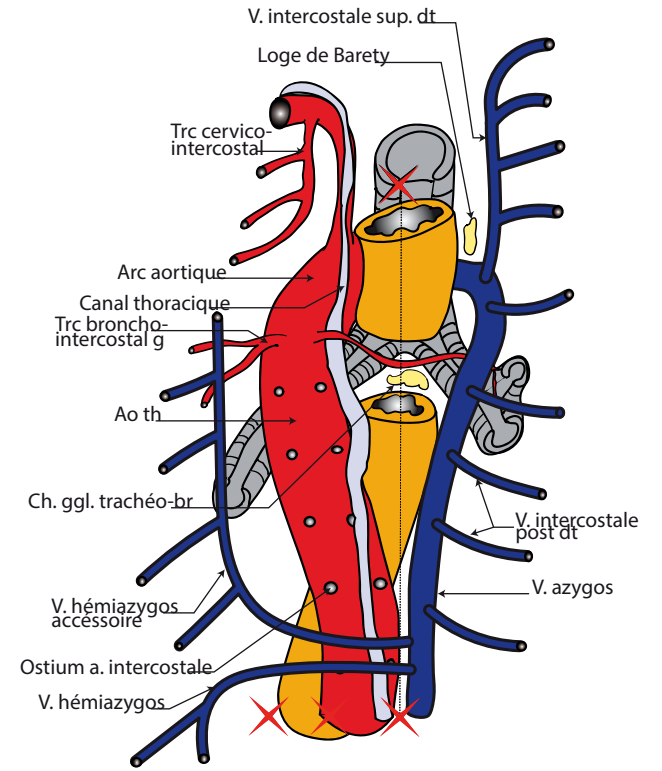
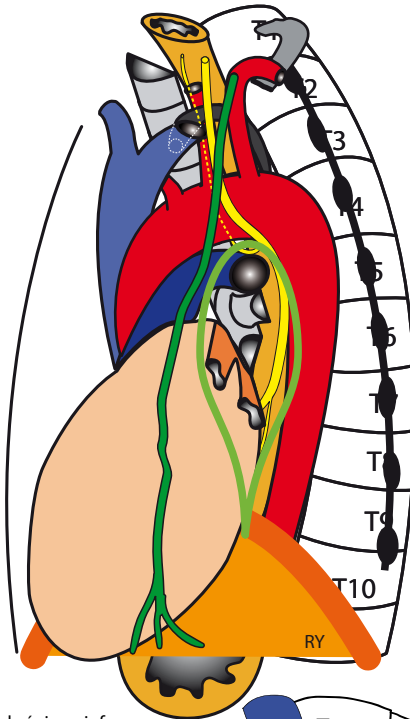
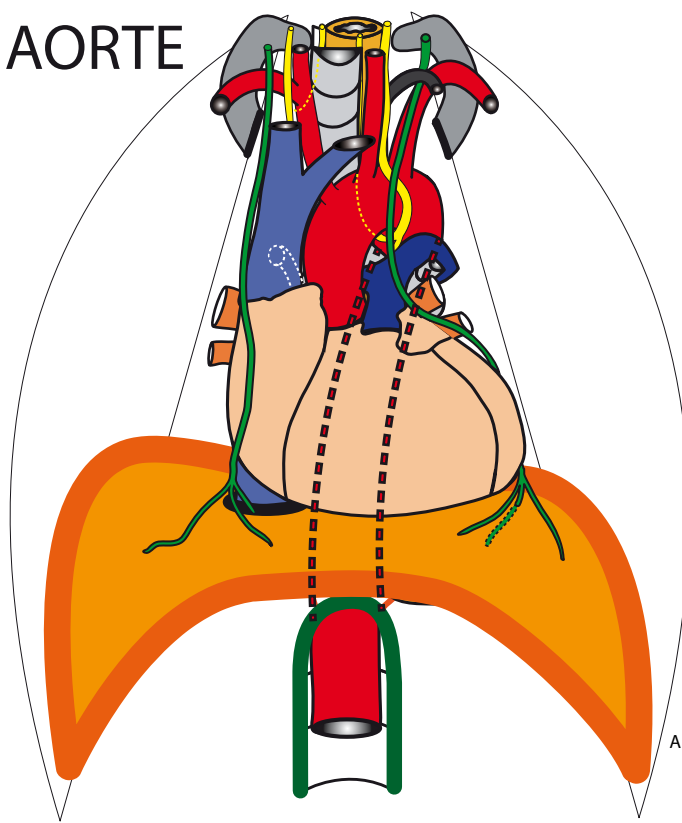


AORTE



A. phrénique inf
A supra-rénale médiane
V supra-rénale
Glande supra-rénale
Rein droit

A. rénale (L1) | Rx post
Rx ant
V. rénale
Pelvis rénal.

Jonction pyélourétrale
Uretère lombaire
V. testiculaire/ovarique
A. mésent. inf
Veine cave inférieure
Aorte abdominale
V. iliaque commune G
A sacrale médiane

A iliaque commune
Uretère pelvien
A. iliaque externe
A. iliaque interne

Vessie
Uretère (portion intramura)

