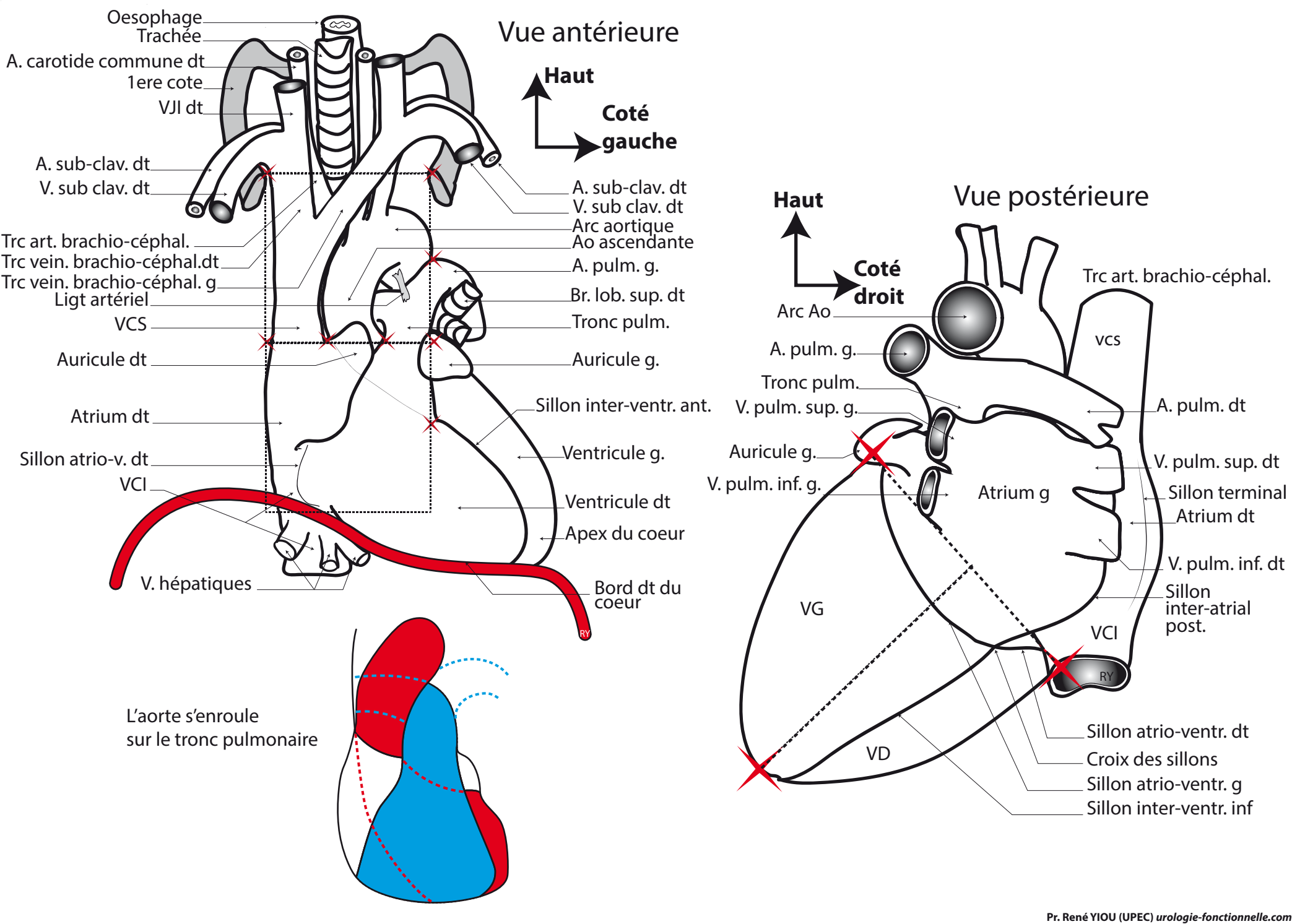
Vue antérieure
Haut
Coté gauche
Oesophage
Trachée
A. carotide commune dt
1ere cote
VJI dt
A. sub-clav. dt
V. sub clav. dt
Trc art. brachio-céphal.
Trc vein. brachio-céphal.dt
Trc vein. brachio-céphal. g
Ligt artériel
VCS
Auricule dt
Atrium dt
Sillon atrio-v. dt
VCI
V. hépatiques
A. sub-clav. dt
V. sub clav. dt
Arc aortique
Ao ascendante
A. pulm. g.
Br. lob. sup. dt
Tronc pulm.
Auricule g.
Sillon inter-ventr. ant.
Ventricule g.
Ventricule dt
Apex du coeur
Bord dt du coeur
RY
L'aorte s'enroule sur le tronc pulmonaire
Vue postérieure
Haut
Coté droit
Arc Ao
A. pulm. g.
Tronc pulm.
V. pulm. sup. g.
Auricule g.
V. pulm. inf. g.
Trc art. brachio-céphal.
vcs
A. pulm. dt
V. pulm. sup. dt
Sillon terminal
Atrium dt
V. pulm. inf. dt
Sillon inter-atrial post.
Atrium g
VG
VCI
RY
VD
Sillon atrio-ventr. dt
Croix des sillons
Sillon atrio-ventr. g
Sillon inter-ventr. inf