

ANATOMIE DE LA PLEVRE ET TOPOGRAPHIE PULMONAIRE

Topographie pulmonaire varie d'un sujet à l'autre et au cours de la respiration.

Apex pulmonaire: dépasse ouverture sup. du thorax (=plan oblique passant par 1ère côte et regardant en ht et en avt) et partie interne de clavicule.

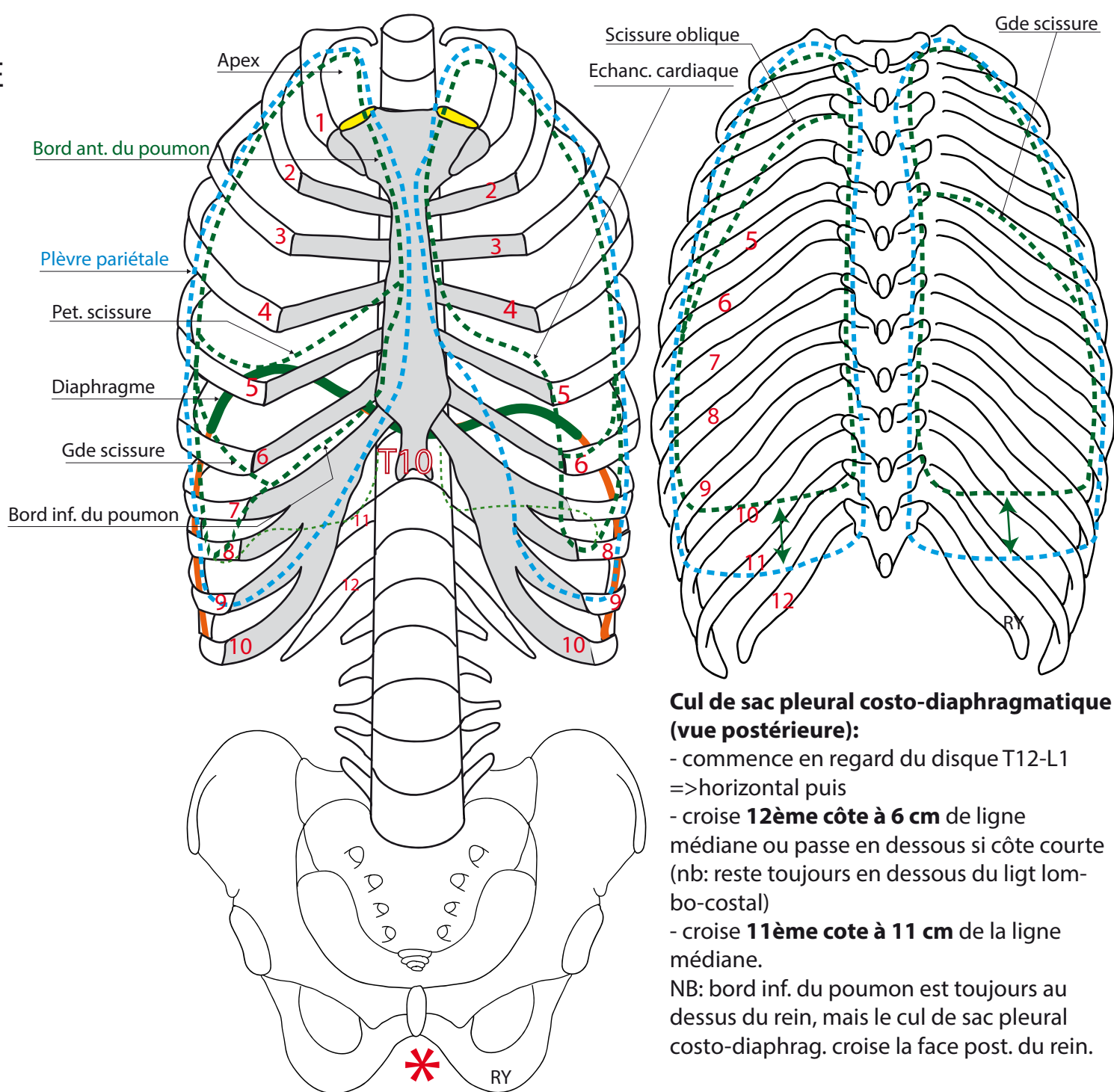
Bord ant. du poumon droit:

Part du sommet => croise artic. sterno-claviculaire => descend verticalement en dedans des artic. chondro-sternales (très proche du poumon g.) => se termine au **bord int. du 6e cartilage costal**: se poursuit avec bord inf. du poumon.

NB: **échancrure cardiaque** peu marquée contrairement au bord ant du poumon g. +++

Bord inf. du poumon droit: commence à l'extrémité int. du 6e cartilage costal. => **croise 6e EIC** sur la ligne mammaire, le **7e EIC** sur la ligne axillaire, le **9e EIC** sur la ligne scapulaire et atteint le rachis à l'extrémité post. de la **11e côte**.

Bord ant. poumon gauche: Echancre cardiaque très marquée. Identique poumon droit pour le reste.



Cul de sac pleural costo-diaphragmatique (vue postérieure):

- commence en regard du disque T12-L1 => horizontal puis
- croise **12ème côte à 6 cm** de ligne médiane ou passe en dessous si côte courte (nb: reste toujours en dessous du lig. lombo-costal)
- croise **11ème côte à 11 cm** de la ligne médiane.

NB: bord inf. du poumon est toujours au dessus du rein, mais le cul de sac pleural costo-diaphrag. croise la face post. du rein.