OS DE LA CUISSE & JAMBE
Articulation du genou

Professeur René Yiou,
Service d'Urologie, CHU Henri Mondor
51, av. du Mal de Lattre de Tassigny
94010 Créteil, France

urologie-fonctionnelle.com

PLAN DU COURS

- Fémur
- Patella
- Tibia
- Fibula

Articulation du genou
- Eléments de stabilité
- Ligaments croisés

FEMUR

Os **long de la cuisse**. S'articule avec :
- acétabulum de l'os coxal par sa tête,
- face post de patella par la trochlée fémorale,
- plateau tibial par ses condyles.

Tête= **2/3** de sphère de **25 mm de rayon**,
Angle cervico-diaphysaire **130°.**
Angle d'antéversion de tête **fémor./condyles :10°.**
Diaphyse : **triangulaire** à la coupe au 1/3 moyen.
3 faces : ant, postéro-lat, postéro-méd.
3 bords : postérieur (= ligne âpre), latéral, médial.

RAPPORTS:
En avant tête fémorale: **a. iliaque ext->a. fémorale (=voie d'abord vasculaire+++)**
En ar de ligne âpre : **nerf sciatique**.
M. grand adducteur forme une arcade sous laquelle passe **artère fémorale** qui devient a. poplitée et la **veine poplitée** qui devient veine fémorale.

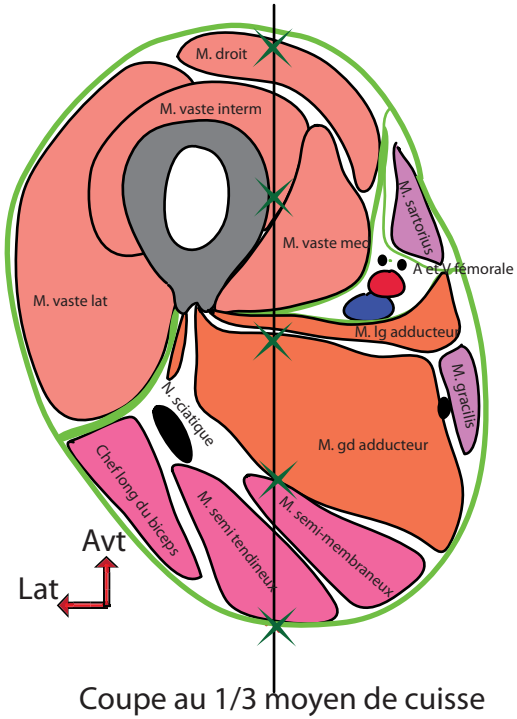

Coupe au 1/3 moyen de cuisse

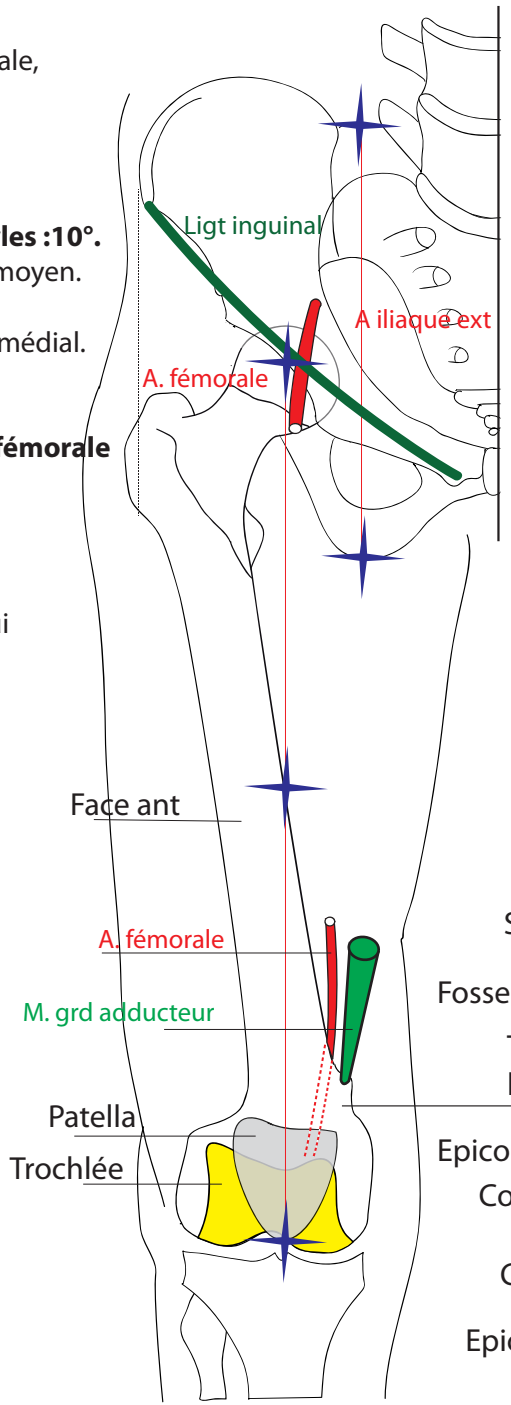

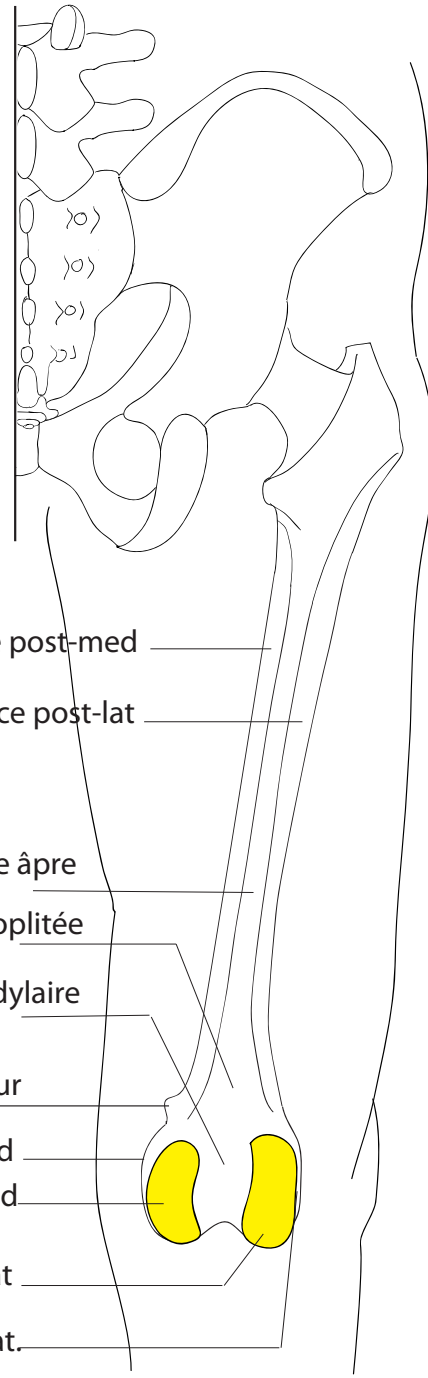

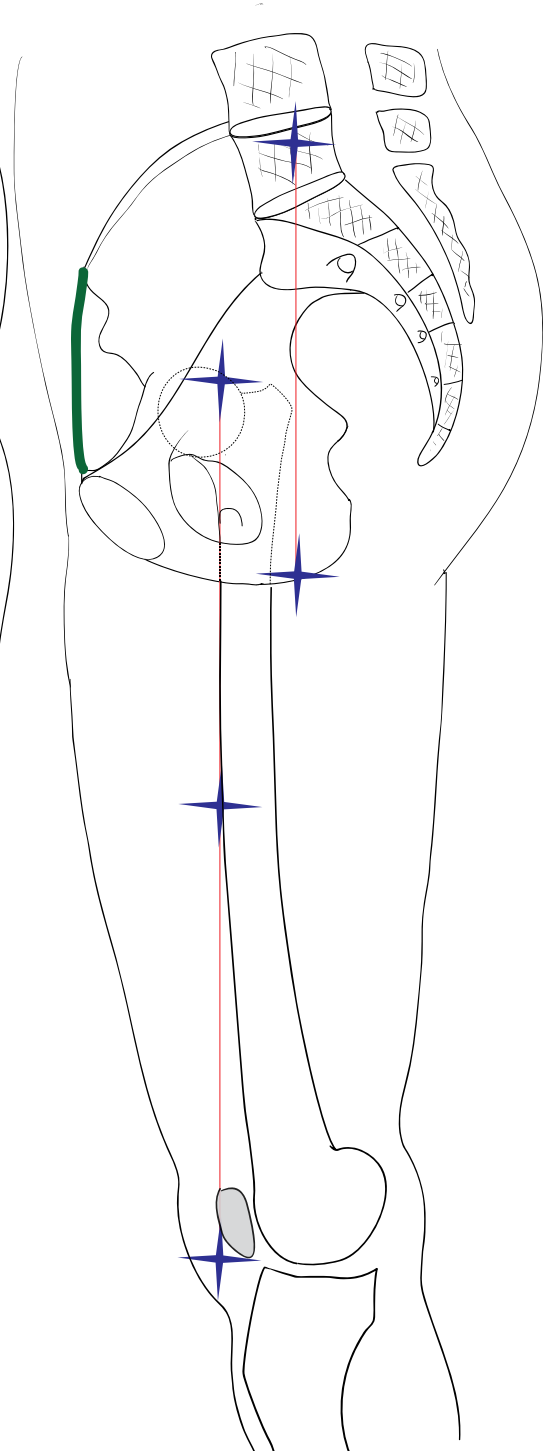

Prof René YIOU, CHU Henri Mondor, Créteil

EPIPHYSE PROXIMALE

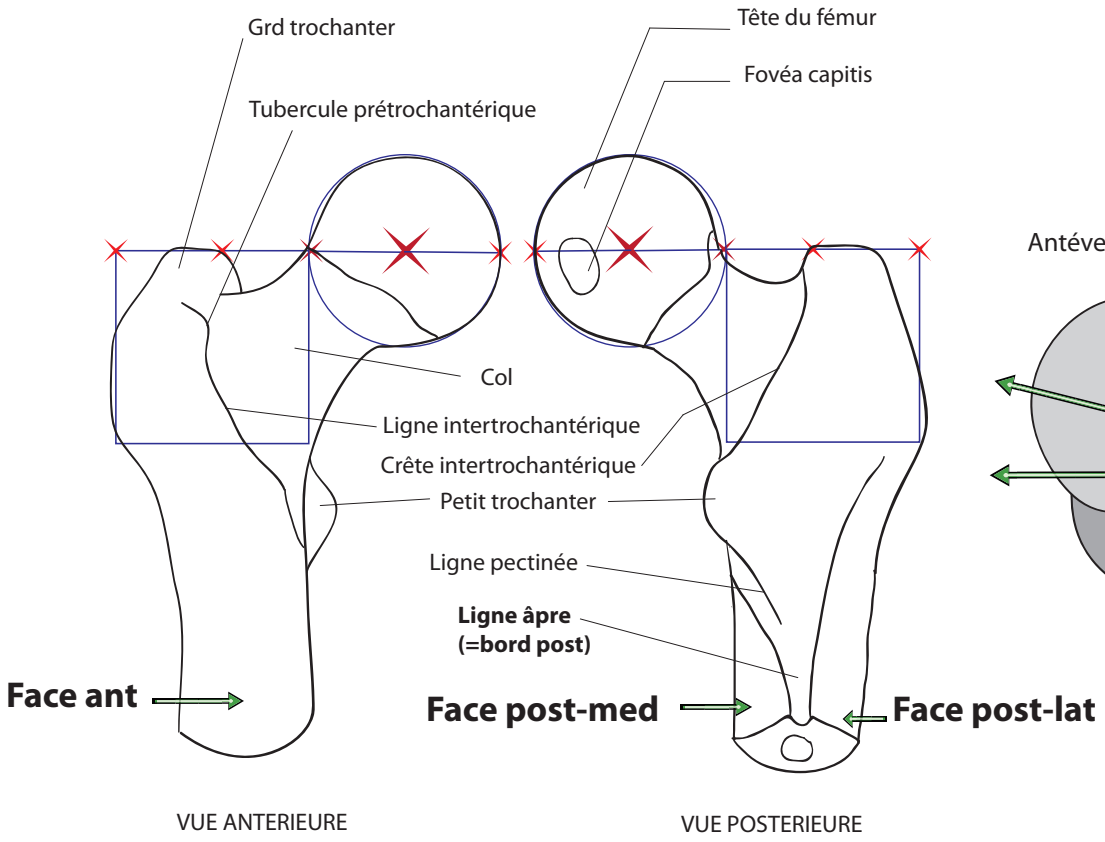

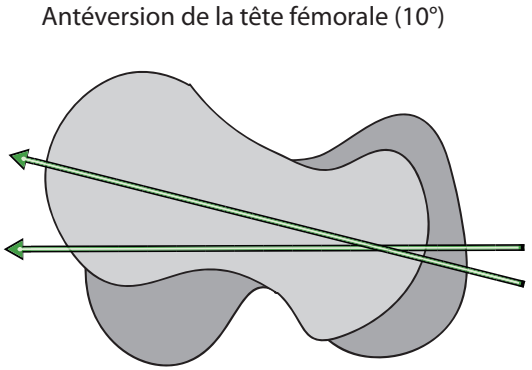

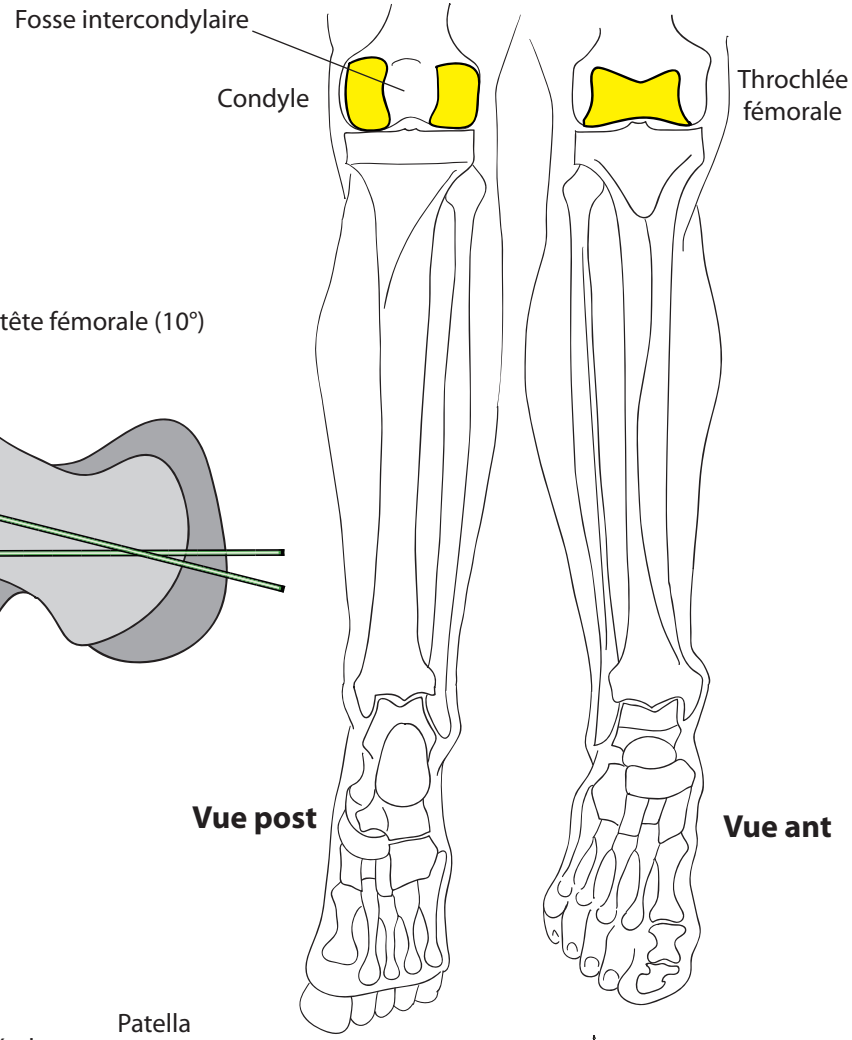

EPIPHYSE DISTALE : Condyle + trochlée.

- **Trochlée fémorale** s'articule en avant avec face post de patella. Joue latérale de trochlée est plus saillante: s'oppose à luxation latérale de la patella.
- **Condyles fémoraux** séparés en arrière par fosse inter-condylaire qui s'articule en bas avec les condyles tibiaux. Rayon de courbure des condyles décrit une spirale dont le rayon de courbure décroît d'avant en arrière. **Condyle médial diverge plus que le condyle lat. et il est +étroit**.
- Transposition en avant de la diaphyse ce qui déjette en arrière les condyles.

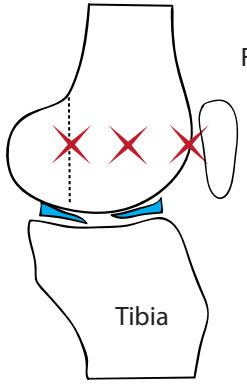

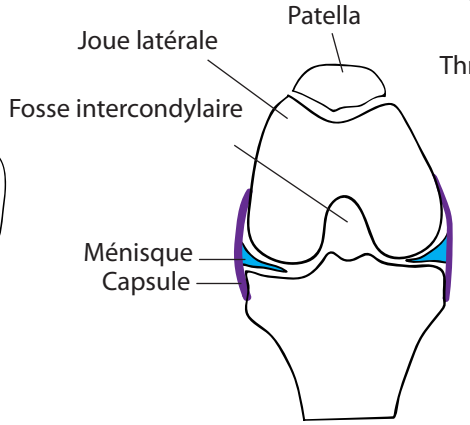

GENOU EN FLEXION

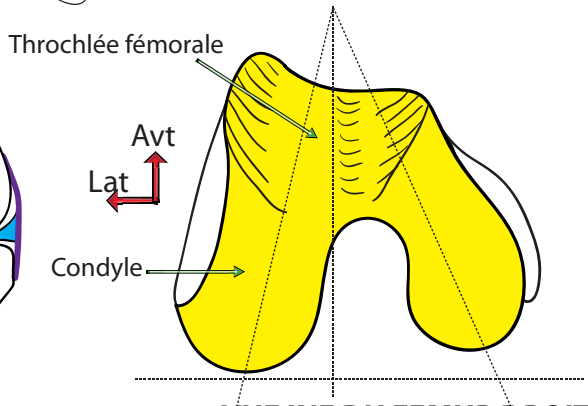

VUE INF DU FEMUR DROIT

Prof René YIOU, CHU Henri Mondor, Créteil

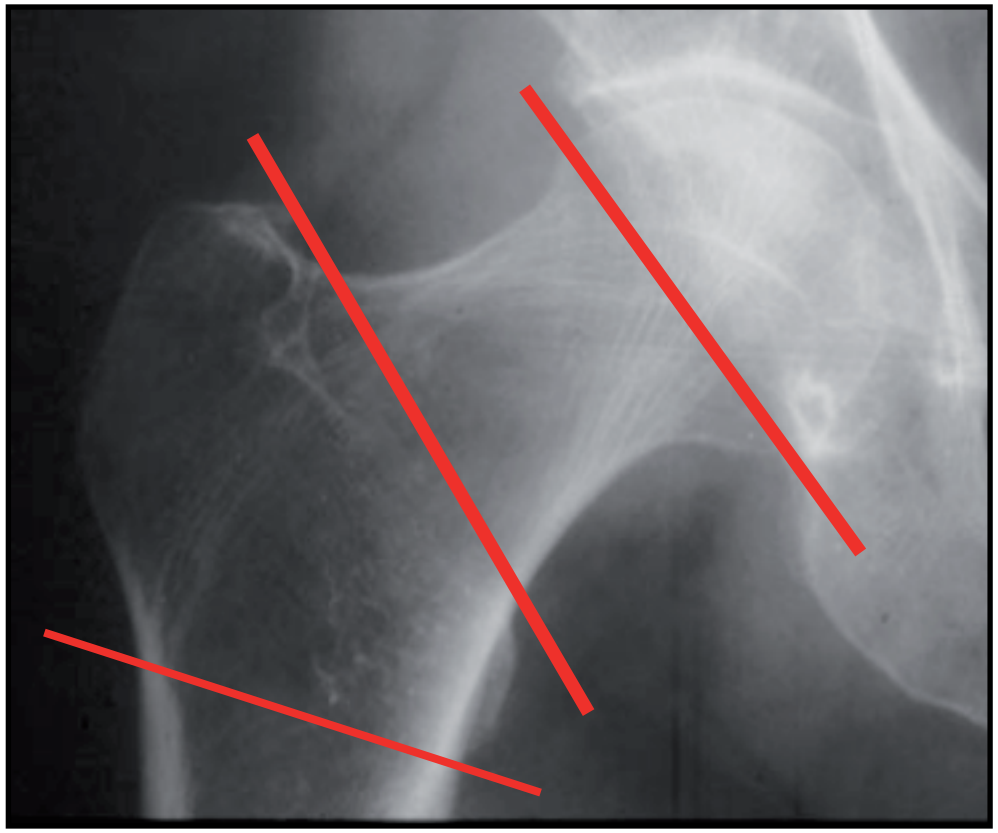

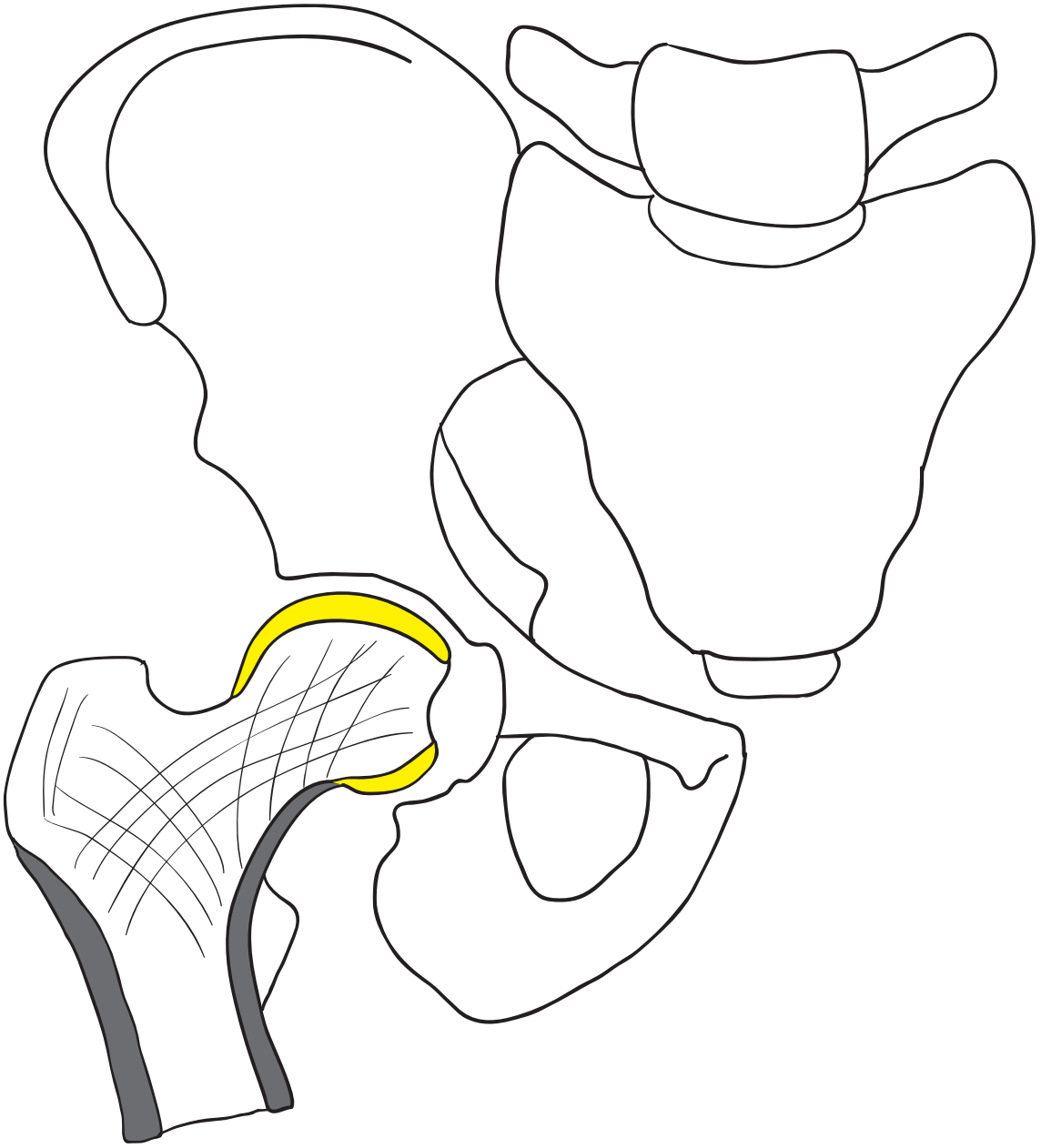

Prof René YIOU, CHU Henri Mondor, Créteil

Fracture du col droit ou gauche?

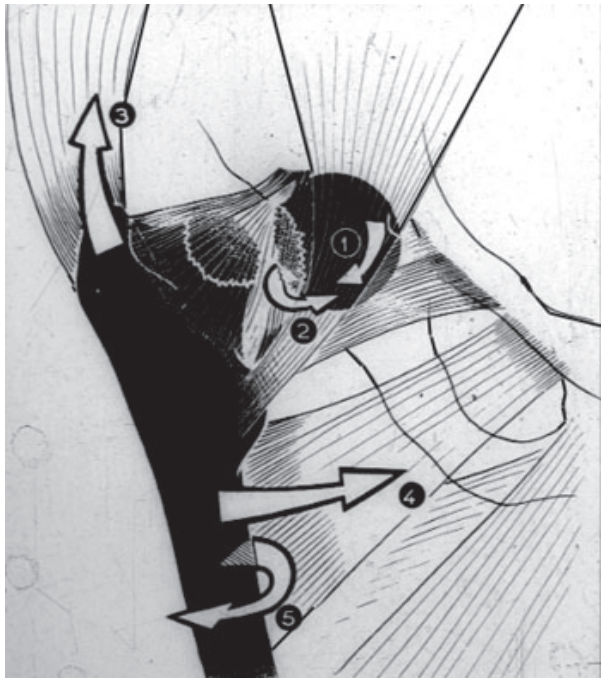

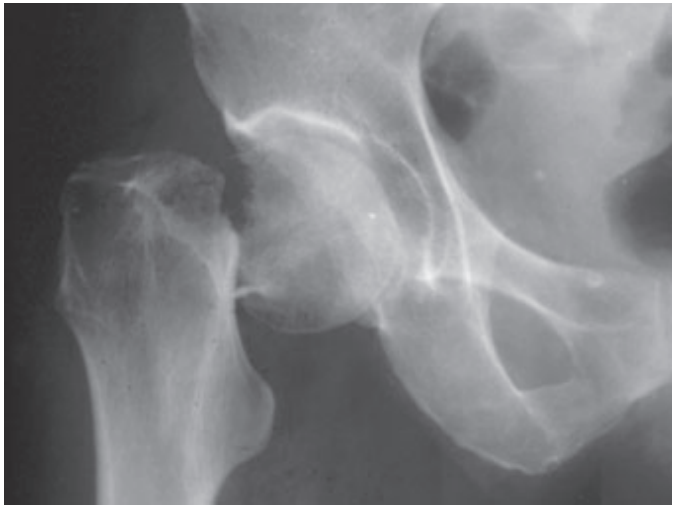

QUELS TYPES DE FRACTURE?

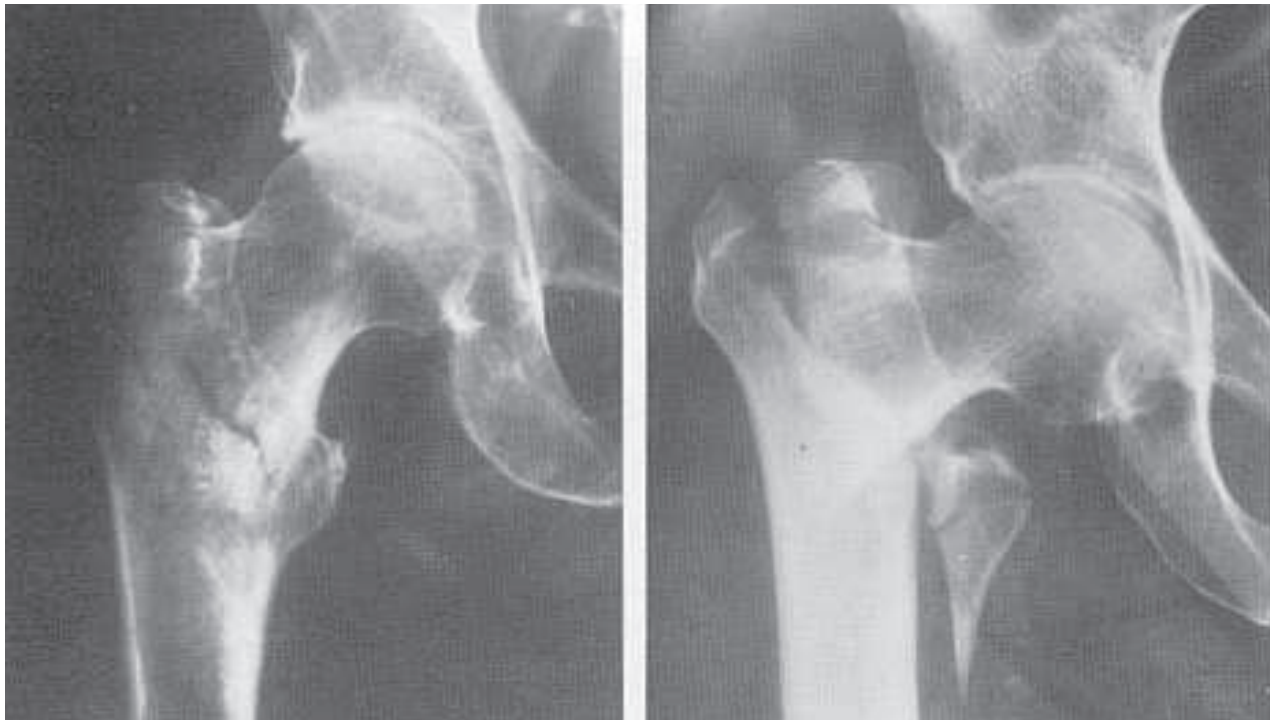

Prof René YIOU, CHU Henri Mondor, Créteil

PATELLA

Os sésamoïde développé dans le tendon du m. quadriceps fémoral.
Base : insertion de la capsule et du tendon quadricipital.
Sommet: tendon patellaire.
Face post :
- Crête mousse verticale en rapport avec la trochlée fémorale.
- Facette articulaire médiale présente un méplat cartilagineux en rapport avec le condyle fémoral médial dans la flexion du genou.

Bords latéraux insertion des muscles vastes et capsule.

Pdt flexion, la patella tend à se déplacer latéralement. Maintenue en place par la proéminence de la facette latérale de la trochlée fémorale.
Patella = point d'appui d'une poulie et peut supporter des contraintes de **420** kg à 145° de flexion.
En extension du genou, patella en regard de trochlée fémorale.
En flexion complète , la patella se déplace vers les condyles fémoraux:
- surface articulaire latérale répond au condyle latéral,
- surface articulaire médiale répond à fosse intercondylaire,
- méplat articulaire répond au condyle médial.

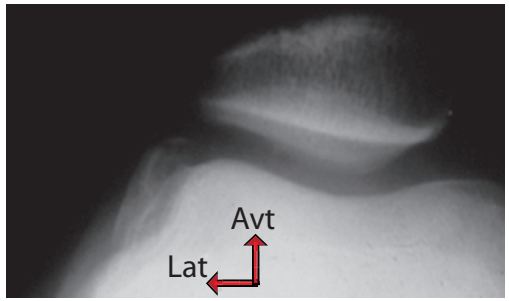

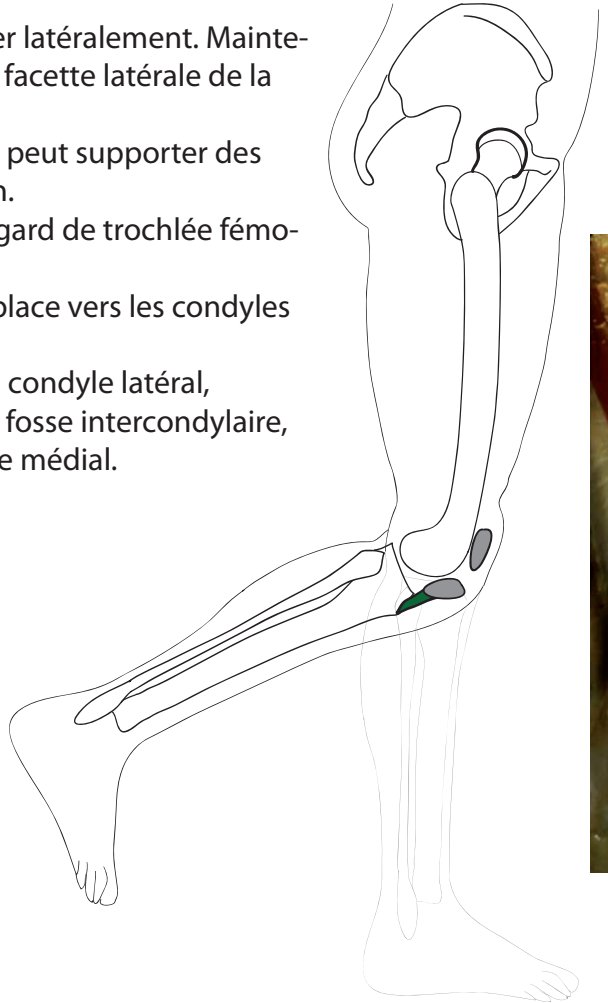

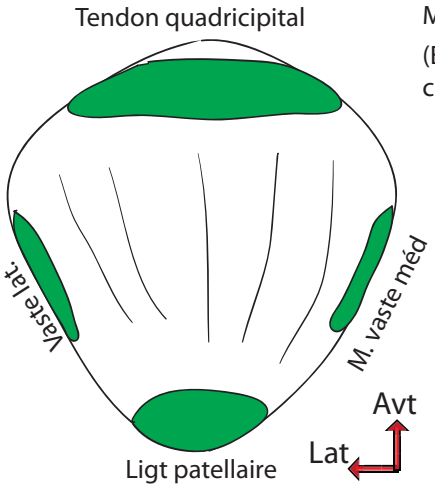

VUE ANTERIEURE

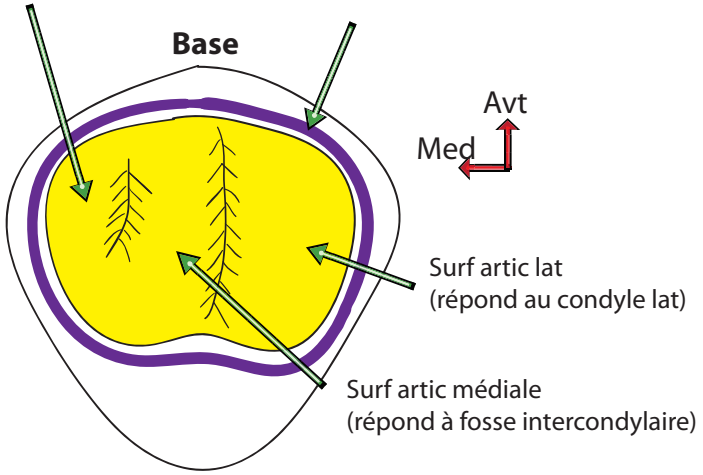

VUE POSTERIEURE

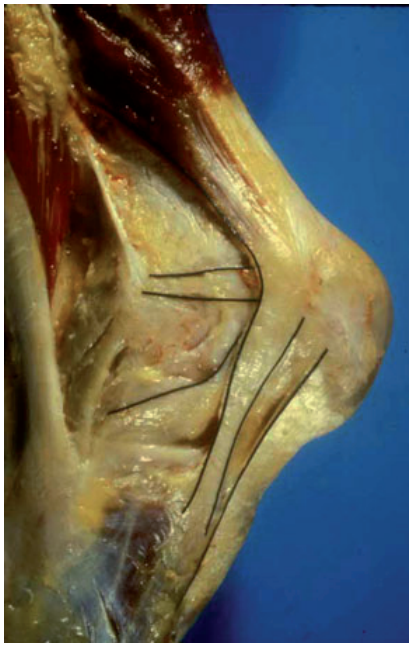

Prof René YIOU, CHU Henri Mondor, Créteil

TIBIA

Os long formant squelette de jambe (+fibula). **S'articule avec :**
- **condyles fémoraux** par les surfaces artic. tibiales sup. médiale et latérale (interposition de ménisques).
- **fibula** par : 1) **facette articulaire fibulaire** cranialement (articulation synoviale); 2) **échancrure fibulaire** caudalement ; 3) **membrane interosseuse** latéralement.
- avec **le talus** par la surface articulaire tibiale inf. et la surface articulaire de la malléole médiale.

EPIPHYSE PROXIMALE DU TIBIA :
- **Cavités glénoidales** supportant les 2 condyles fémoraux. Entre les 2 cavités: **éminence et aires inter-condylaires ant. et post**. Cavité glénoidale médiale concave vers le haut , + longue et - large. Glène latérale est + plane.
- **Eminences inter-condylaires (= épines tibiales)**. Agit comme un **pivot** autour duquel se fait la rotation axiale du genou. Lors de flexion du genou, éminences inter-condylaires se placent au fond de l'**échancrure inter-condylienne.**
- **Plateau tibial déjeté vers l'arrière>>> augmente amplitude du fléchissement du genou.**
- Tubérosité tibiale. Tubercule de Gerdy.

DIAPHYSE
- diaphyse 1/3 moyen : **triangulaire** à la coupe.
- 3 faces : **antéro-médiale (sous cutanée)**, antéro-lat. et post.
- 3 bords : antérieur (**crête tibiale, en forme de S**), **médial**, **interosseux** ou latéral **(insertion mb interosseuse).**

EPIPHYSE DISTALE : surface articulaire inf. et malléole formant un angle de 90° par rapport à l'épiphyse distale du tibia.

Repères palpables : Tubercule tibial, face ant-méd;, bord ant. (très saillant), malléole médiale.
Clinique: Fracture ouverte (face antéro-méd. très exposée car sous cutanée).

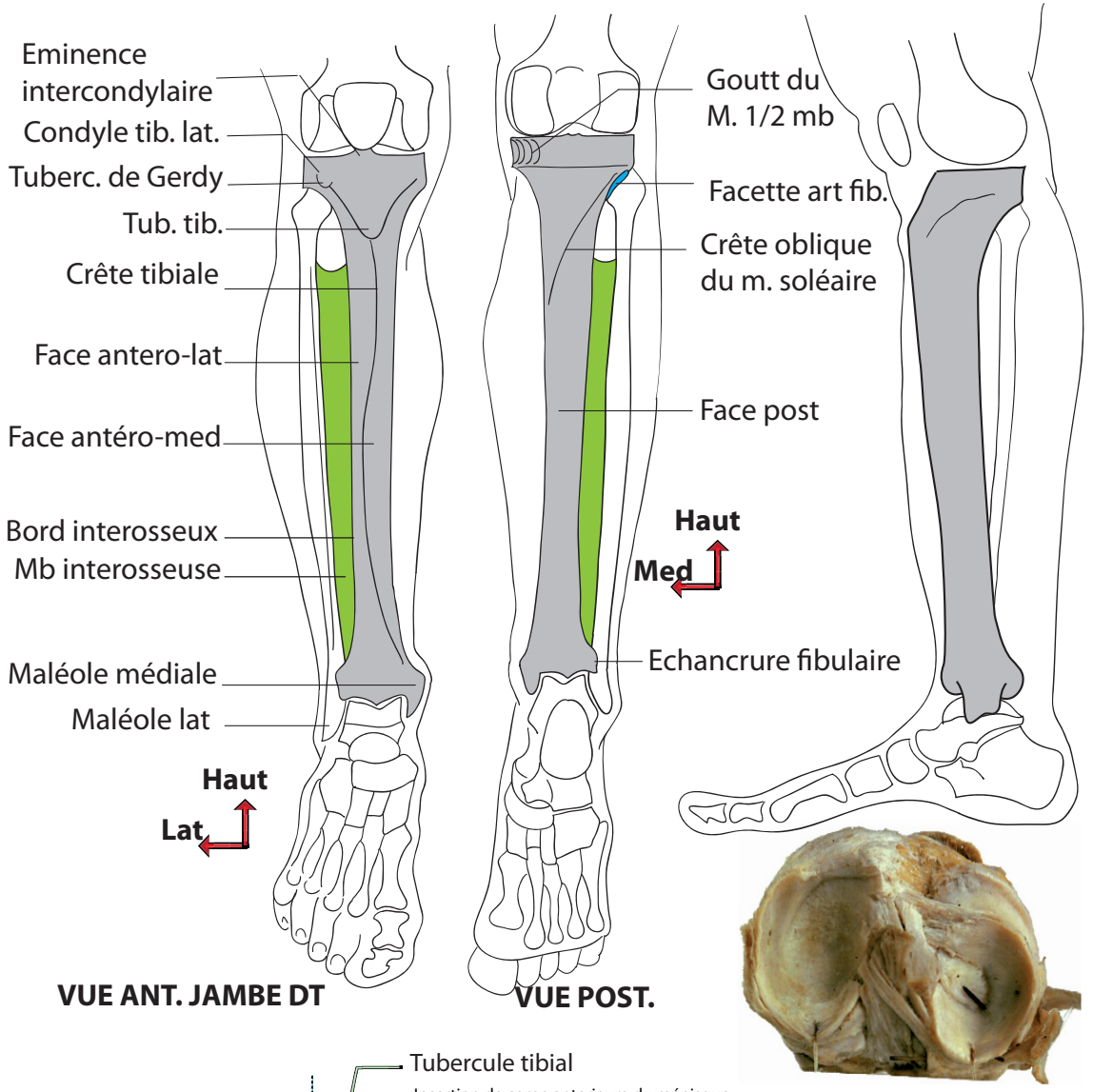

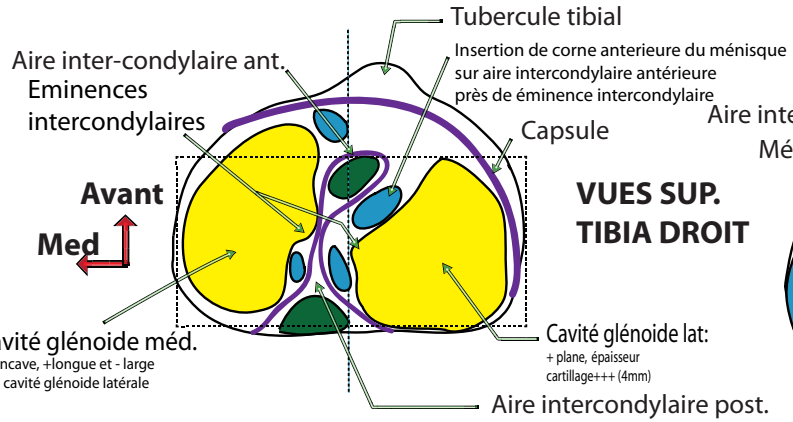

Prof René YIOU, CHU Henri Mondor, Créteil

FIBULA

Il forme avec le tibia le squelette de la jambe.
Ne participe pas à l'articulation du genou.
- triangulaire à la coupe au 1/3 moyen de sa diaphyse.
- 3 bords et 3 faces.
- Os vrillé sur lui-même de dedans en dehors suivant la crête médiale.

Repères palpables : tête, malléole.
Rapports : Nerf **fibulaire commun** qui cravate le col de la fibula par l'extérieur. Risque de lésion du nerf fibulaire si fracture extrémité sup : entraine paralysie de la loge antérieure et latérale de la jambe (entraîne le steppage : impossibilité de relever le bout du pied).

Compression du nerf fibulaire par un plâtre trop serré.

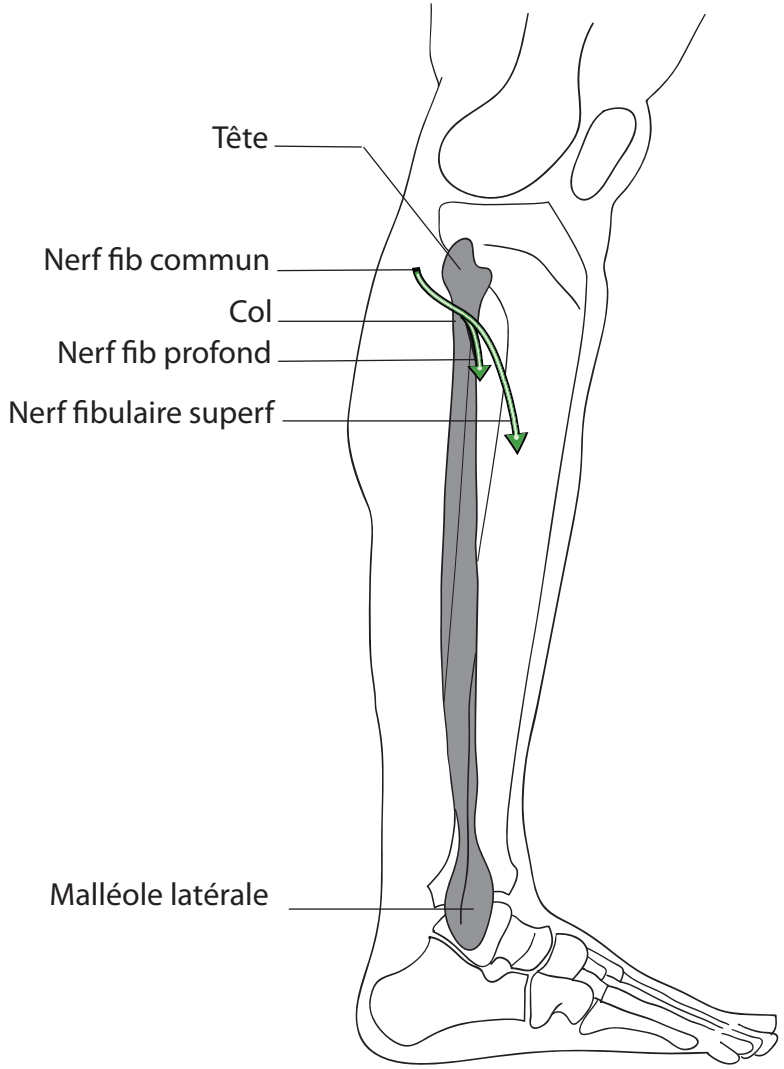

Prof René YIOU, CHU Henri Mondor, Créteil

ARTICULATION DU GENOU

Articulation intermédiaire du mb inf. Unit la cuisse à la jambe.
= articulation **synoviale** composée de 2 articulations :
1) **Articulation fémoro-tibiale (= bi-condylienne à ménisques interposés);** 2) **Articulation fémoro-patellaire (= ginglyme).**

Articulation en forme de poulie glissant sur une double gouttière.
2 impératifs : **1) grande stabilité en extension complète**, **2) grande mobilité nécessaire à la course**. >>> Problème: **faible emboitement** des surfaces. **Stabilité du genou assurée par système musculo-ligamentaire verrouillant l'articulation en extension.**

Longueur de surface des condyles fémoraux =**2 fois** celle du condyle tibial. Mouvement de flexion = **roulement - glissement** des condyles fémoraux sur les condyles tibiaux. A partir de l'extension extrême, le condyle **commence par rouler sans glisser puis le glissement devient progressivement + important** et domine et en fin flexion : le condyle glisse alors sans rouler.

Mobilité de l'articulation :
-**1er degré de liberté :** flexion-extension rapproche-éloigne extrémité du membre de sa racine: flexion : **140° à 150°:** rapproche face post de jambe de cuisse. extension : **0°** lègrère hyper extension physiologique. Genu recurvatum si >10°
- Accessoirement :
- possibilité de **rotation sur axe longitudinal de la jambe (2e degré de liberté)** qui n'est possible que genou fléchi. Si genou en extension, la rotation s'effectue au niveau de la hanche.
- **mvt de latéralité :** 1- 2 cm (3e degré de liberté).

Axes de l'articulation du genou:

- **Axe transversal** du genou: traverse les condyles fémoraux.
- **Axe mécanique** du mb inf: passe par les 3 centres articulaires (coxo-fémorale, genou et cheville) alignés sur une même droite. Cet axe se confond avec l'axe de la jambe et forme un angle 6° avec le fémur.

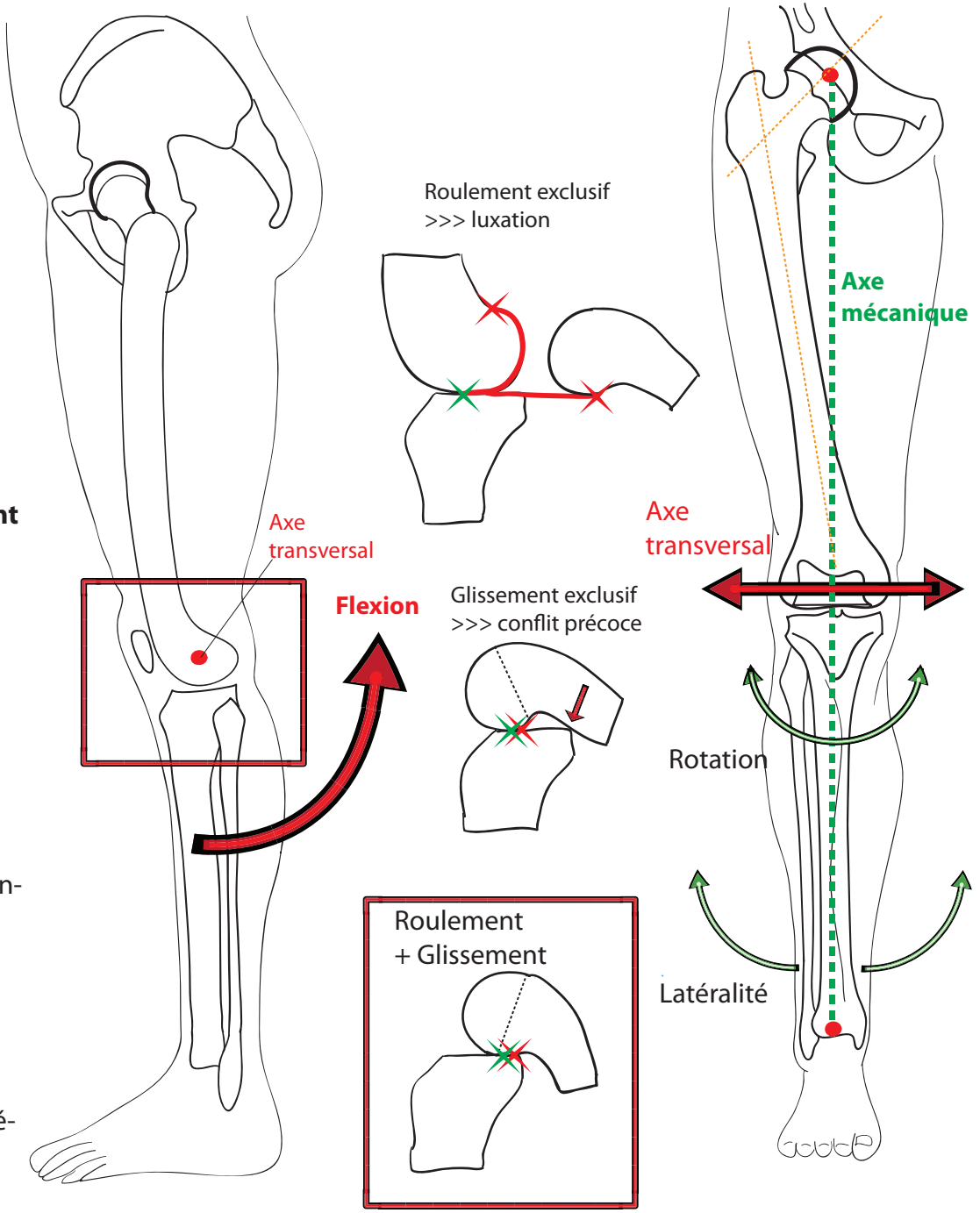

Prof René YIOU, CHU Henri Mondor, Créteil

Moyens d'union de l'articulation du genou (éléments de stabilité): Capsule et coques condylienne

- Capsule

Forme un manchon fémoro-tibial interrompu en avant par la rotule. Epaississements de capsule en arrière forment 2 **coques condyliennes** en arrière des condyles fémoraux.
Insertions sur:
. patella : se fixe au contact des cartilages.
. fémur : 15 mm au-dessus de trochlée et surface patellaire (forme **bourse supra-patellaire**), puis longes les joues de la trochlée (forme cul de sac latéro-patellaires), puis 10 mm au dessus des condyles juste en dessous de l'insertion des m. gastrocnemiens (à ce niveau: forme la coque condylienne) et s**e perd dans fosse inter-condylienne**.

- Synoviale

Recouvre la face profonde de la capsule et se réfléchit sur les os depuis la ligne d'insertion de la capsule jusqu'au revêtement cartillagineux. La synoviale présente **un cul de sac supra-patellaire** : explique le choc rotulien si épanchement articulaire.

- Ménisques articulaires

Fonctions :
1. transmission des contraintes.
2. effet cale dans les 3 plans. Assurent la congruence des surfaces articulaires.
3. lubrification.
- ménisque latéral = O presque fermé. ménisque médial = C ouvert.
Lors de flexion, les ménisques sont tirés vers l'arrière et lors de l'extension, vers l'avant: les condyles repoussent les ménisques comme un noyau de cerise chassé entre deux doigts.
Ligament collatéral médial se fixe sur le ménisque.
Ligament collatéral latéral en est séparé par le tendon du m. poplité.

- Ligaments périphériques.

- Ligaments profonds= ligaments croisés

(intra-articulaires, extra-synovial).

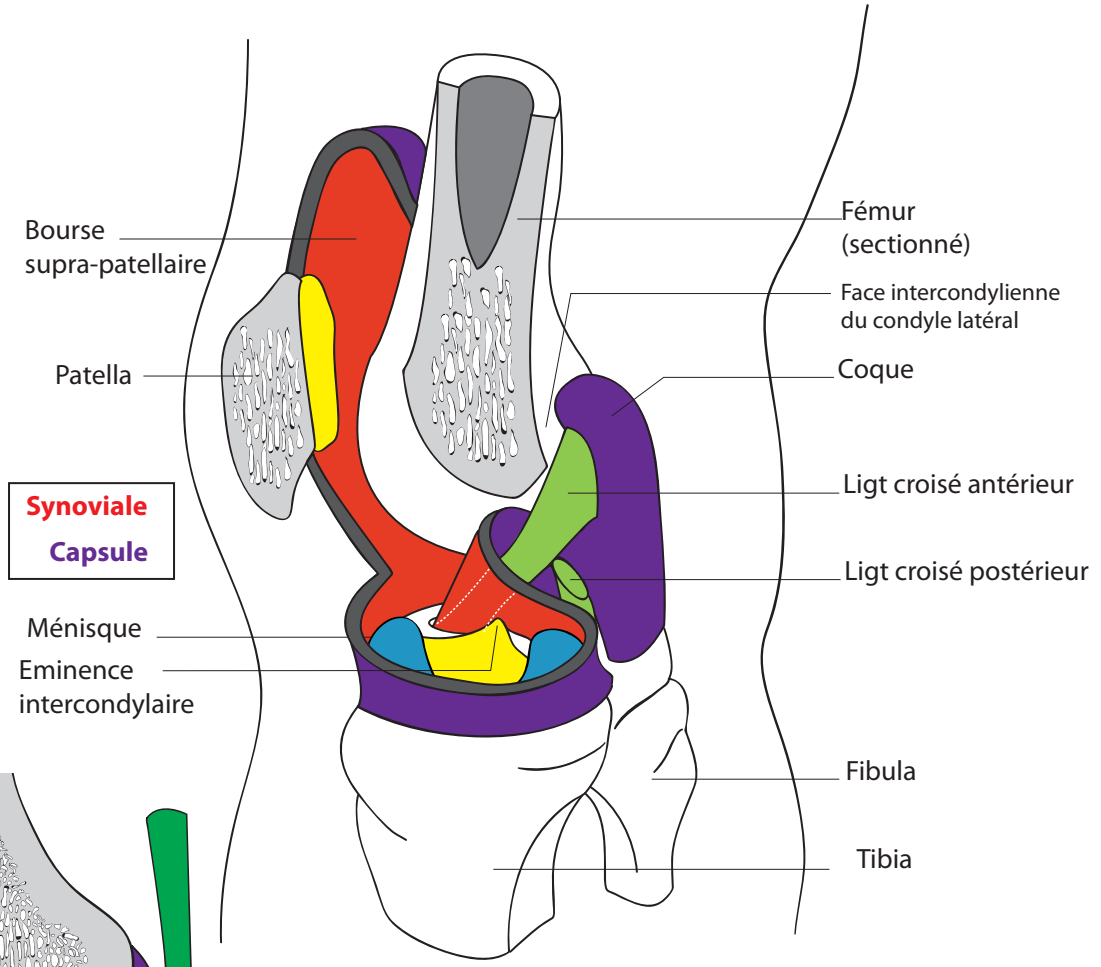

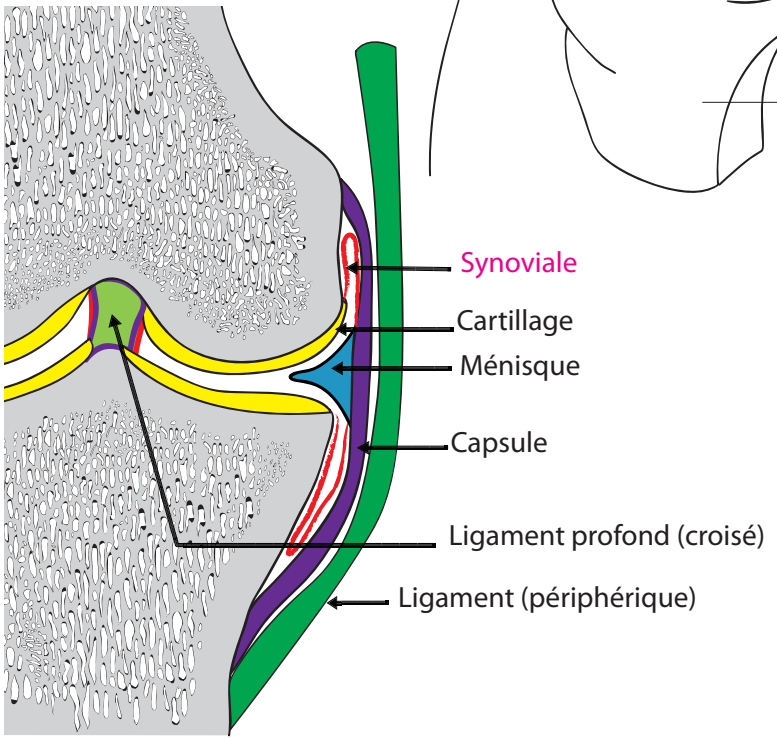

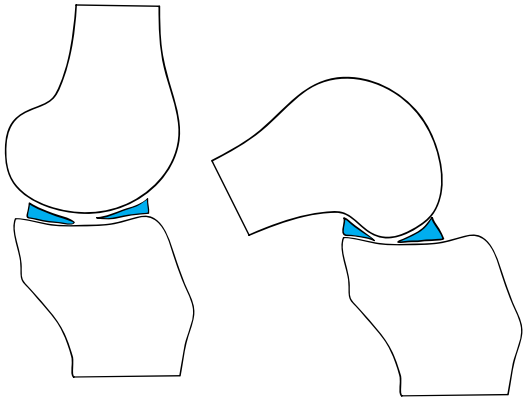

Prof René YIOU, CHU Henri Mondor, Créteil

Moyens d'union de l'articulation du genou (éléments de stabilité): Ligaments périphériques

- Tendon du quadriceps.

Muscle quadriceps fémoral =muscle le plus volumineux du corps humain. Supporte en grande partie le poids du corps, permet de se déplacer. Occupe loge antérieure de cuisse.

Origine :
- M. droit fémoral: EIAI, sillon supra-acétabulaire.
- M. vaste latéral: base du grand trochanter et la ligne âpre.
- Muscle vaste médial: ligne âpre.
- Muscle vaste intermédiaire: face ant. diaphyse fémorale.

Terminaison : Patella. NB : m. droit fém. suit tendon patellaire jusqu'à face ant. tibia.Tendon patellaire termine l'insertion du quadriceps sur la face ant. des plateaux tibiaux et ce par l'intermédiaire de la patella qui sert de poulie dans la trochlée fémorale.

Actions
- Extenseur de la jambe sur la cuisse (articulation du genou) si tronc fixé.
- Fléchisseur de la cuisse sur le bassin (articulation de la hanche) par le droit fémoral
- Antéverseur du bassin du genou si membre fixé.

- **Ligament patellaire :** apex de patella-> tubérosité tibiale.
- **Ligaments fémoro-patellaire médial et latéral :** des bords de la patella à l'épicondyle ou au tibia = **rétinaculum patellaire médial et latéral** (faisceau transversal ou longitudinal).
- **Bandelette de Maissiat** expansions vers tendon patellaire.
- M. de la patte d'oie
- **Ligament collatéral fibulaire :** épicondyle lat-> tête fibula.
- **Ligament collatéral tibial :** épicondyle médial-> face médiale du tibia, son 2e faisceau (postérieur) s'attache au ménisque par l'intermédiaire de la capsule. Insertion en arrière de la ligne des centres de courbure. En arrière de l'insertion des muscles de la patte d'oie.
- **Ligament poplité arqué :** de l'apex de la tête fibulaire vers la capsule en formant une arcade pour le m. poplité.
- **Ligament poplité oblique :** fibres provenant du tendon du semi-membraneux.

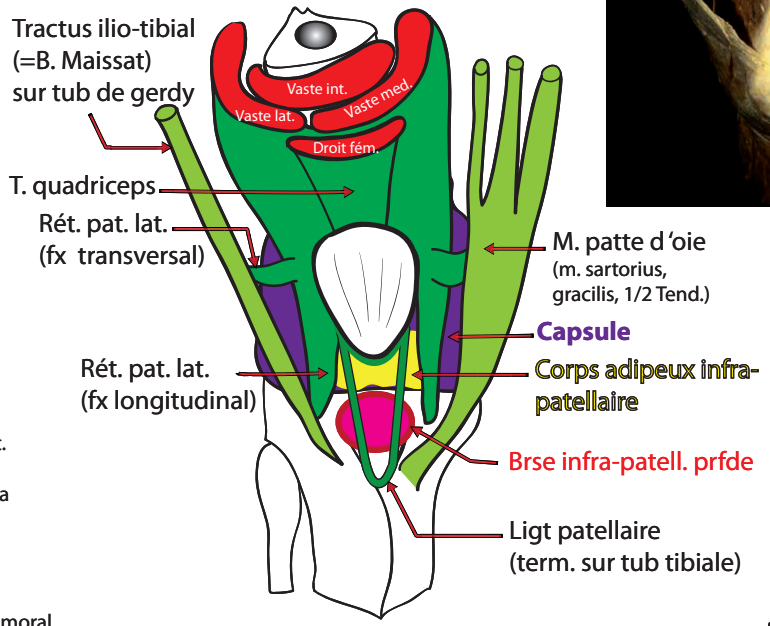

VUE ANT DU GENOU DT

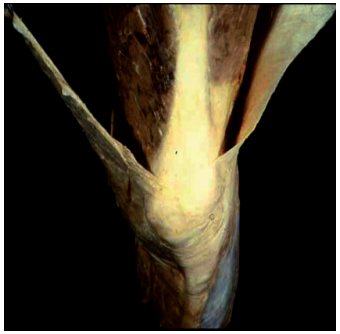

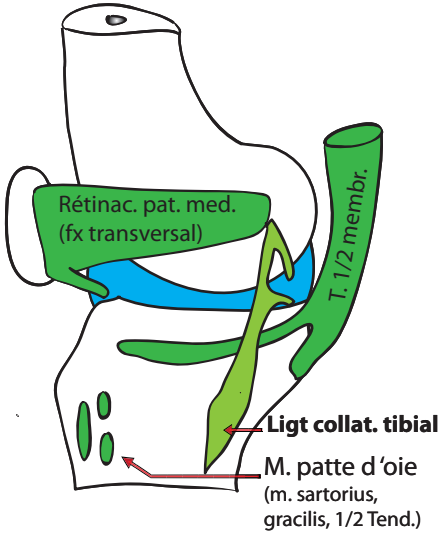

VUE MEDIALE DU GENOU DT

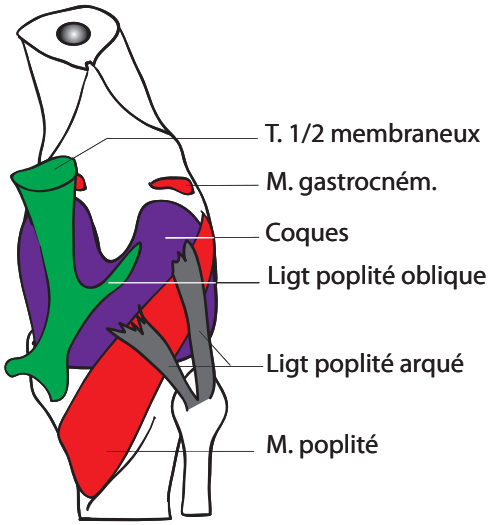

VUE POST DU GENOU DT

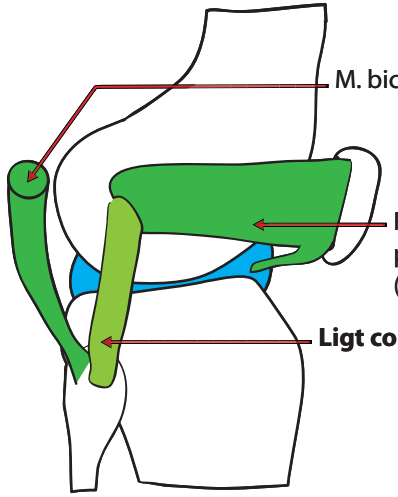

VUE LAT DU GENOU DT

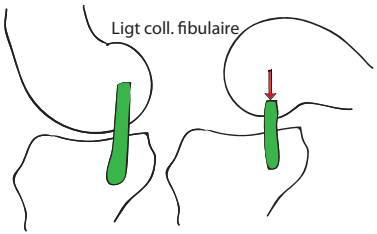

Prof René YIOU, CHU Henri Mondor, Créteil

Moyens d'union de l'articulation du genou (éléments de stabilité): Ligaments croisés (1)

Ligaments allant des aires inter-condylaires ant. et post. du plateau tibial à la fosse inter-condylaire du fémur. Ils épaississent et renforcent la partie post. inter-condylienne de la capsule.

- **Ligament croisé antérieur : intra-articulaire mais extra-synovial.**
Naiss: aire intercondylaire ant. tibiale >>> presque **horizontal** >>>terminaison: zone d'insertion verticale sur la moitié postérieure de la face intercondylienne (ou axiale) du condyle latéral du fémur. Mal vascularisé.
- **Ligament croisé postérieur : intra-articulaire mais extra-synovial.**
Naiss: partie post de aire intercondylaire post>>> presque **vertical>>>** term: ligne d'insertion horizontale sur le fond de la fosse inter condylaire et la partie antérieure de la face intercondylienne du condyle médial. Bien vascularisé. Présente une insertion sur ménisque (ligt menisco-fémoral).

Les ligaments croisés **se croisent dans le plan frontal et sagittal et sont aussi croisés avec le ligament collatéral du coté homologue**.

Ligt croisés assurent la **stabilité antéro-postérieure du genou et maintiennent le contact entre les surfaces articulaires**: ils «**rappellent**» les condyles et les font glisser sur les glènes dans le sens inverse de leur roulement. Lors de la flexion, **le ligt croise ant. est responsable du glissement du condyle vers l'avant associé au roulement vers l'arrière. Lors de l'extension, le ligt croise post. est responsable du glissement du condyle vers l'arrière.**

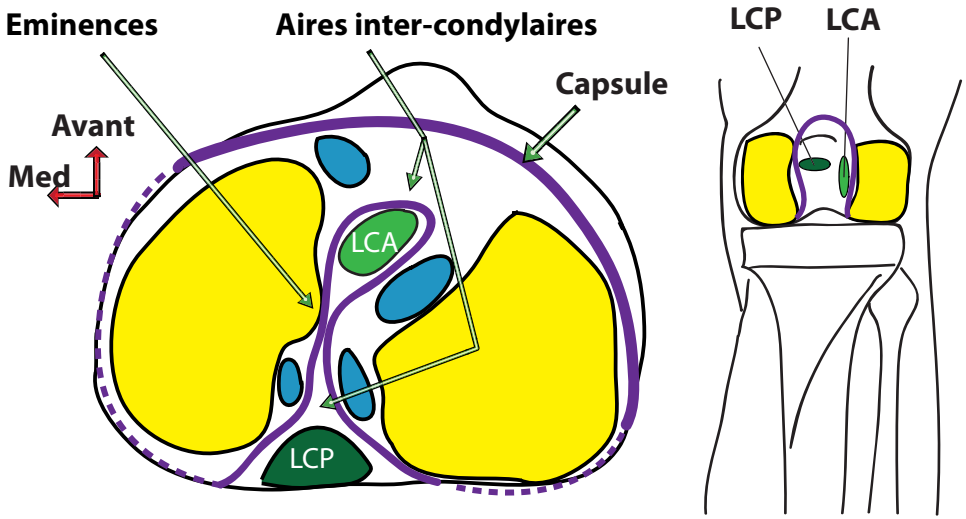

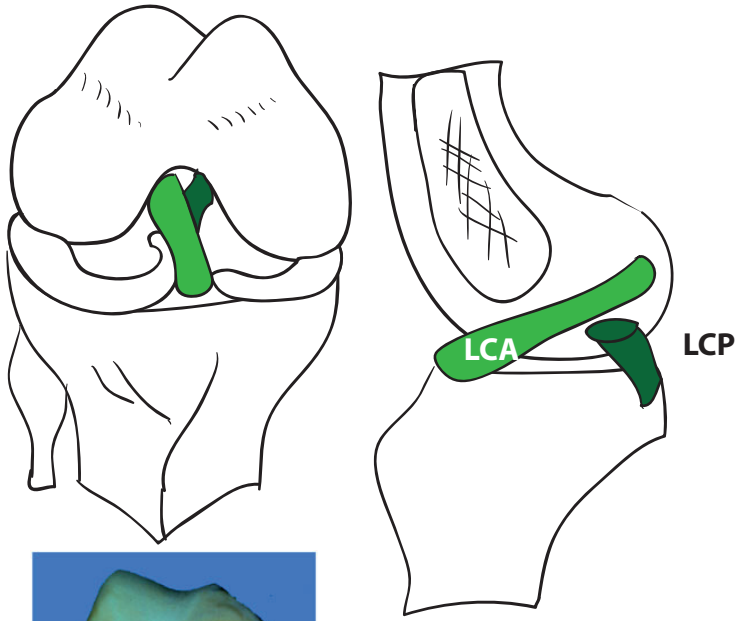

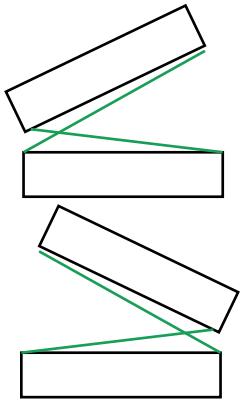

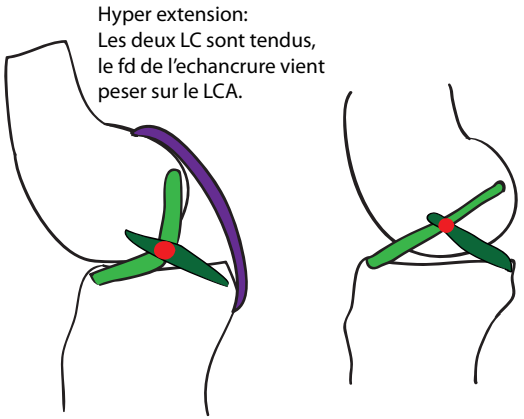

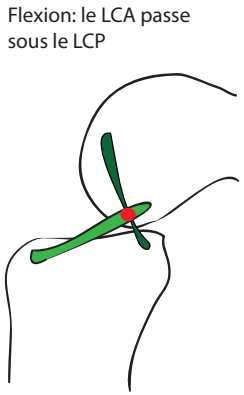

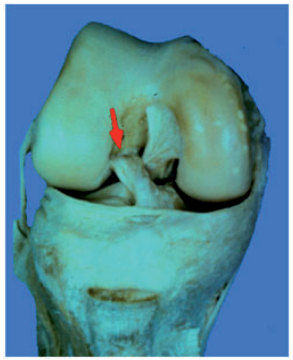

Prof René YIOU, CHU Henri Mondor, Créteil

Moyens d'union de l'articulation du genou (éléments de stabilité): Ligaments croisés (2)

Rapports avec la capsule.
Rôles fonctionnels: limitations des mouvements de **rotation et de tiroir** (stabilité antéro-postérieure).
LCA : empêche luxation antérieure.
LCP : empêche luxation postérieure.

En extension complète la rotation axiale du genou est impossible : empêchée par la tension des ligaments coll. et croisés.

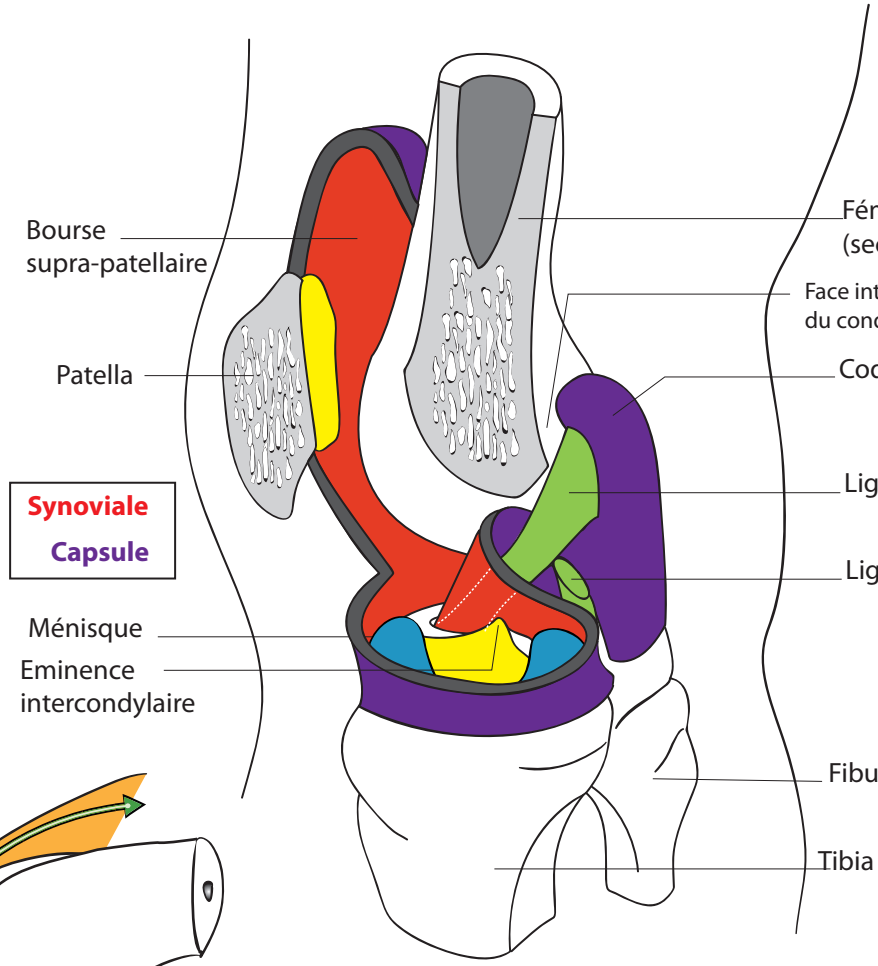

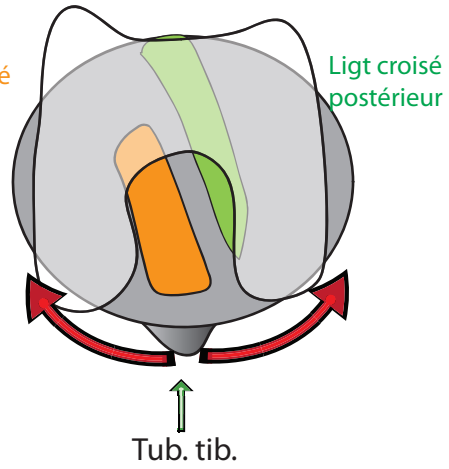

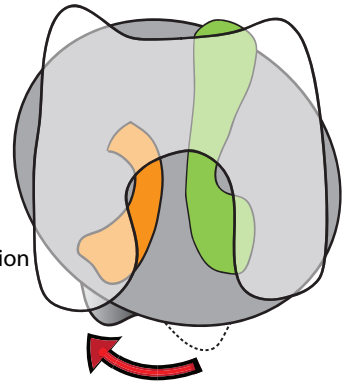

Rotation ext. du tibia détend les LC qui s'écartent l'un de l'autre et met en tension les ligt coll. qui interdisent rot.

Rotation externe

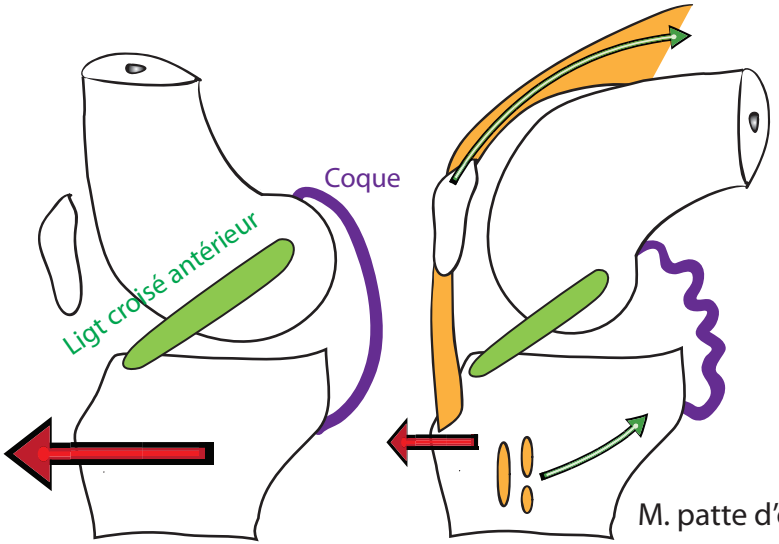

Tiroir antérieur (en flexion pour relacher les coques): teste stabilité antéro-post).
Signe de **Lachman** si rupture LCA:
Subluxation antéro-post du tibia sous le fémur.

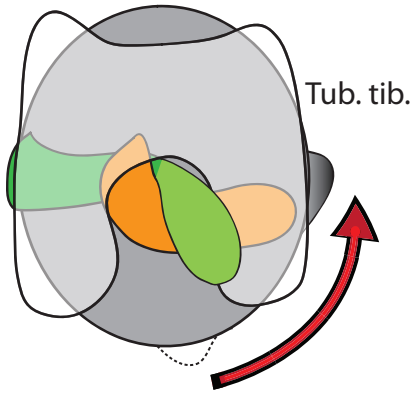

Rotation interne du tibia:
Les LC s'enroulent l'un sur l'autre donc le fémur est appliqué plus fortement sur le tibia.
LC interdisent rot int qd genou étendu.

Rotation interne

Prof René YIOU, CHU Henri Mondor, Créteil

IMAGERIE DU GENOU- ARTROSCOPIE

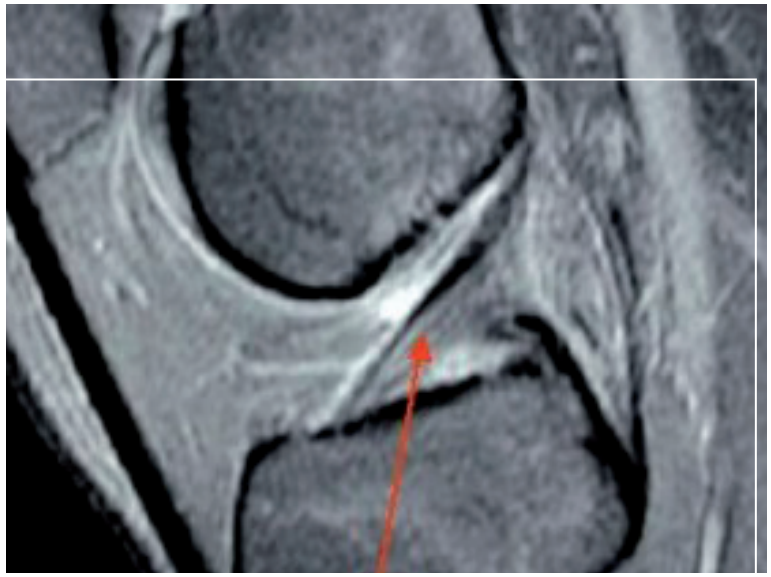

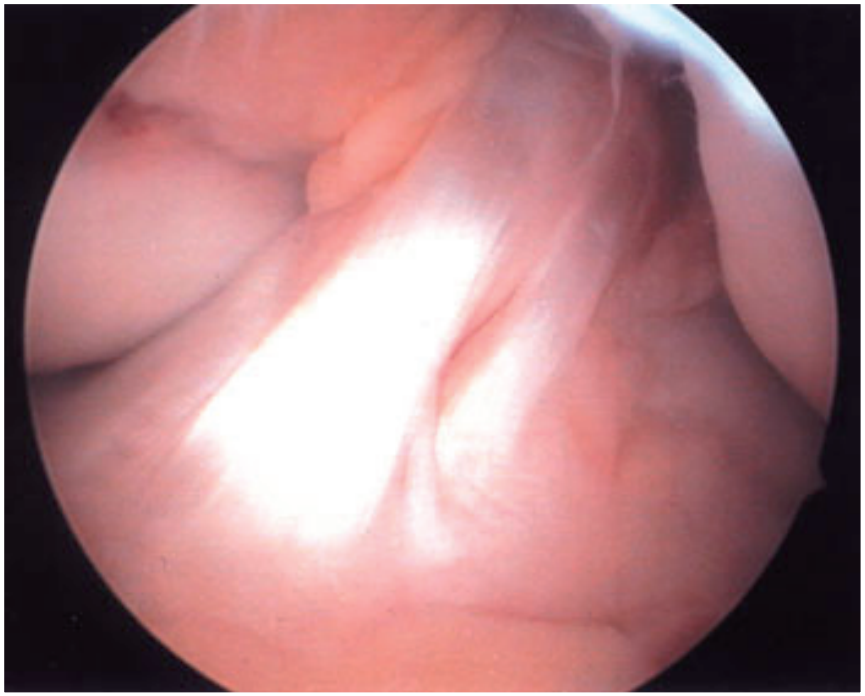

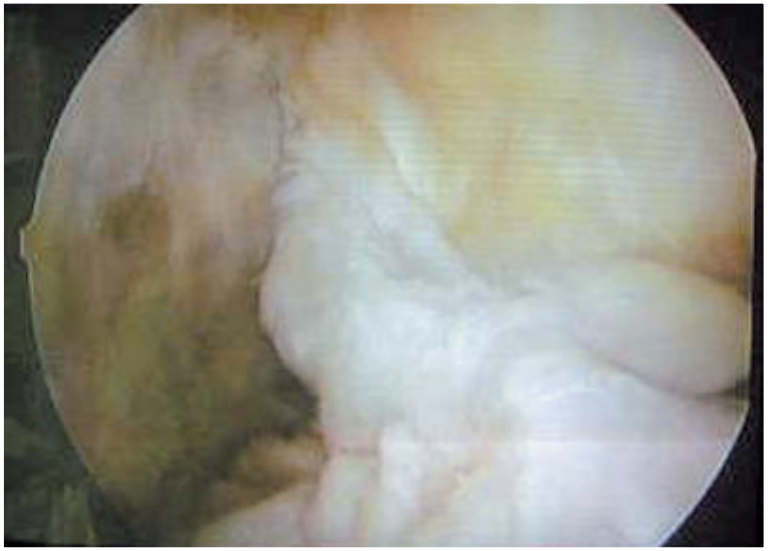

Prof René YIOU, CHU Henri Mondor, Créteil

Valgus
Varus

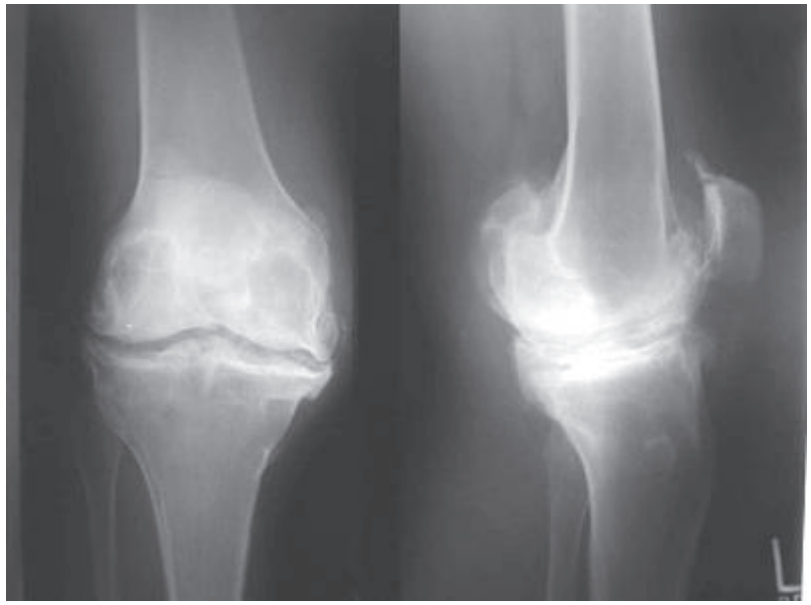

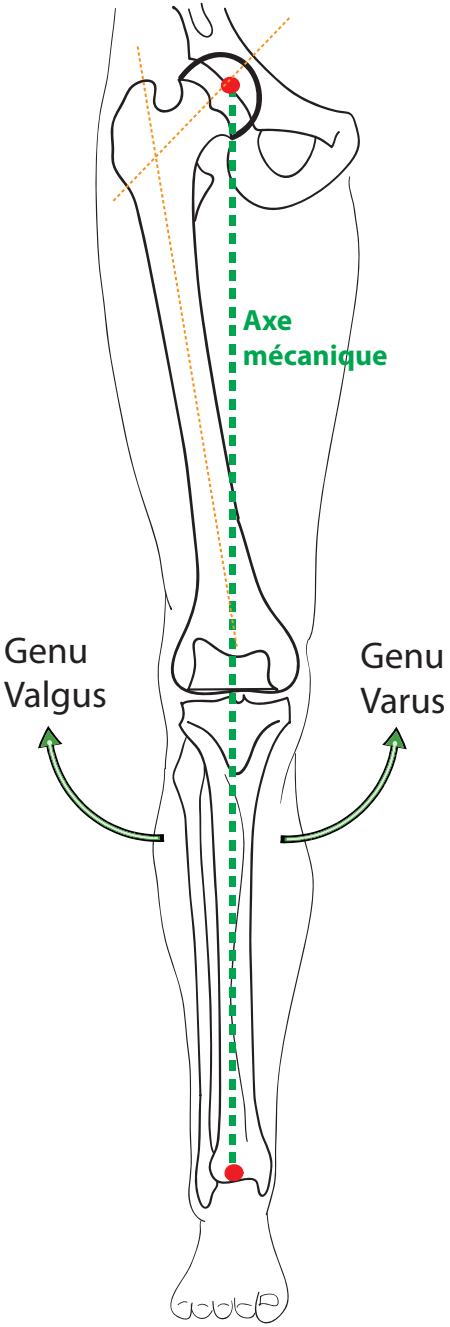
Axe
mécanique
Genu
Valgus
Genu
Varus

QUELLES LESIONS?