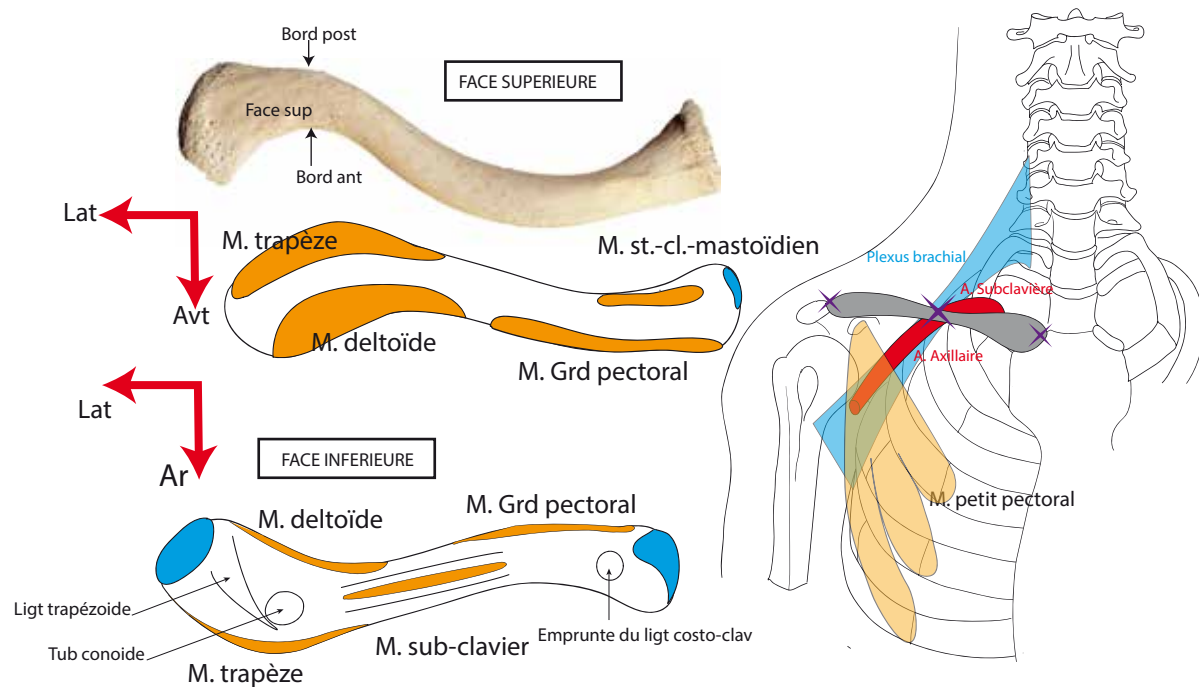


CLAVICULE

- Os long constituant le **point fixe de l'articulation de l'épaule**.
- Partie sup du gril costal. Forme avec la scapula la **ceinture scapulaire**.
- **Relie membre supérieur au le tronc**.
- Os **sous-cutané, entièrement palpable** sauf face inférieure.
- S'articule avec sternum, 1er cartilage costal, et acromion.
- Forme de **S italique** avec 2 faces : inf. et sup., 2 bords : ant. et post., **2 extrémités** : sternale et acromiale.
- Face inf: la plus rugueuse, grande convexité vers l'avant au 2/3 médiaux.



RAPPORTS

- **Plexus brachial, a. et v. sub-clavière qui deviennent a. et v. axillaire** après être passée sous la clavicule.
- Forme **défilé costo-claviculaire** avec la 1ère cote.
- Ganglion (lymphatique) de Troisier à gauche.
- Dôme pleural.

CLINIQUE: Fracture de la clavicule (1/3 moyen+++) avec mobilité en touche de piano.

SCAPULA

- Os **plat** formant avec la clavicule la ceinture scapulaire.
- Appliqué sur face post. du gril costal, en regard des 2e-7e côtes: **syssarçose** entre la face ant. scapula et face post. du gril costal.
- Articulation avec clavicule (acromion) et tête humérale (cavité glénoïde).
- **Os plat, triangulaire**, 3 bords, 2 faces, 3 fosses et 3 angles :
- **Bords** : sup., lat. (axillaire), méd. Faces : ant., post.
- **Fosses** : supra et infra-épineuses (à la face post.) séparée par épine scapulaire qui se poursuit par acromion. Fosse sous-scapulaire à la face ant.
- **Angles** : sup. (2e côte), moy. (4e côte), inf. (7e côte).
- **Cavité glénoïde** : piriforme, antéversée.
- Fibro-cartilage à la périphérie de la cavité glénoïde=**labrum** : triangulaire à la coupe, augmente la profondeur de la cavité et la congruence avec TH.

