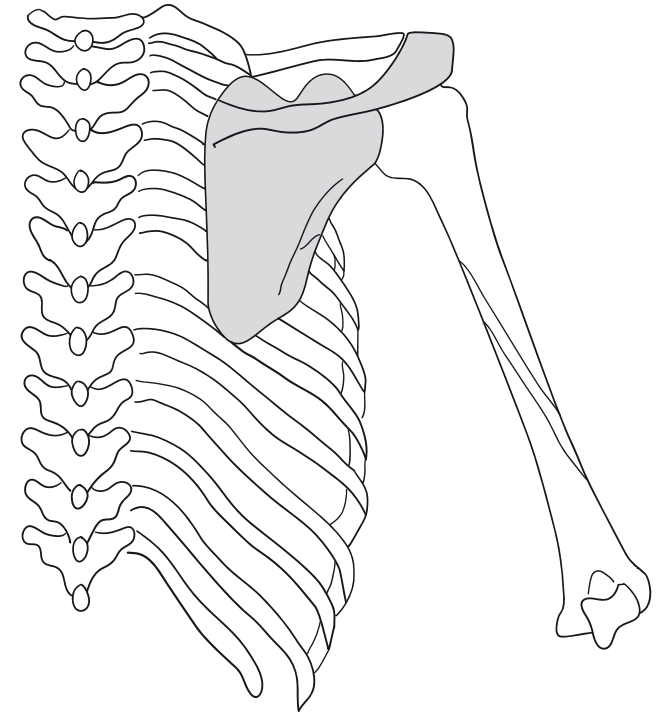
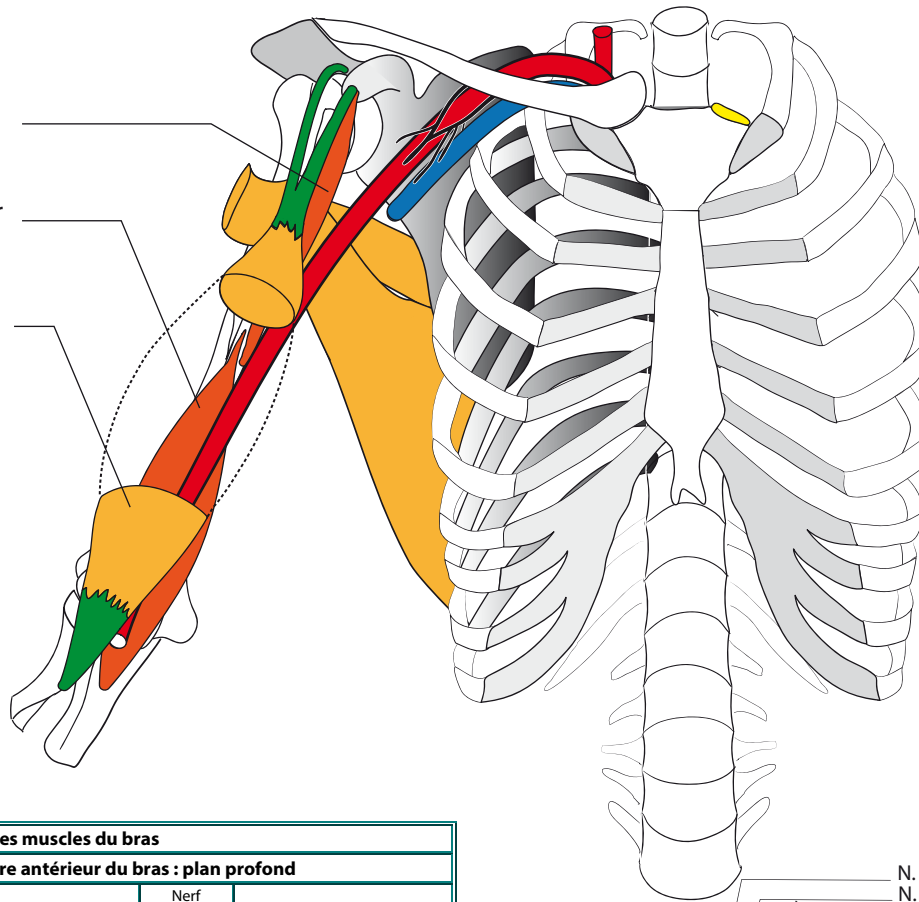


M. coraco-brachial

M. brachial antérieur

M. biceps brachial



Les muscles du bras				
Groupe musculaire antérieur du bras : plan profond				
Coraco brachial	Tendon sur apophyse coracoïde (commun avec chef court du biceps)	1/3 moyen face médiale de l'humérus	Nerf musculo-cutané qui le traverse (C5-C6) : nerf de la flexion du coude.	Fléchisseur et adducteur du bras
Brachial antérieur	Moitié inf. des faces lat et med de l'humérus, face ant des septum med et lat du bras	Tubérosité ulnaire	Nerf musculo-cutané	Fléchisseur de l'av-bras sur le bras et du bras sur l'avant-bras
Groupe musculaire antérieur du bras : plan superficiel				
Biceps brachial	Courte portion : tendon commun au coraco-brachial, Longue portion : tubercule supra glénoïdien intra capsulaire, extra synovial	Face postérieure de la tubérosité bicipitale du radius et expansion aponévrotique au niveau du pli du coude vers le fascia antébrachial.	Nerf musculo-cutané	Fléchisseur de l'av-bras / bras, du bras / av-bras et du bras / thorax. Supinateur. C'est le muscle du porter à la bouche. Empêche luxation antérieure pour l'humérus.

