

CARPE

- **8 os** courts sur 2 rangées proximale et distale, chacune composée de quatre os.
- forme une gouttière à concavité antérieure
- les os du carpe ont six faces (à l'exception des os triquetrum, pisiforme et hamatum).

A. RANGÉE SUPERIEURE

a) OS SCAPHOIDEUM (Sc) ou scaphoïde

- Prolongé par le **tubercule** de l'os scaphoïdeum (insertion du ligt collatéral radial du carpe).
- Face sup. en rapport avec le radius.
- Face inf. articulée avec trapèze et trapézoïde.
- Face int.: 2 faces artic.-> lunatum et capitatum.
- Face ext. en rapport avec **artère radiale**.

b) OS LUNATUM (Lu)

- Face sup. s'articule avec le radius.
- Face inf. s'unit à capitatum et hamatum.

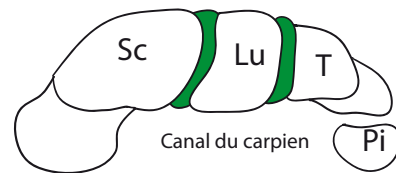
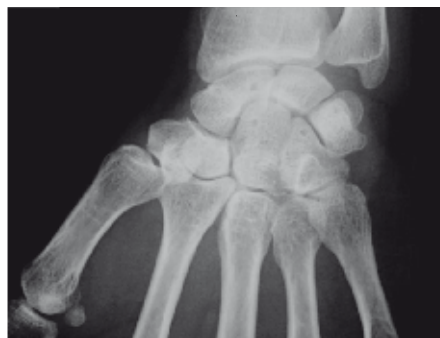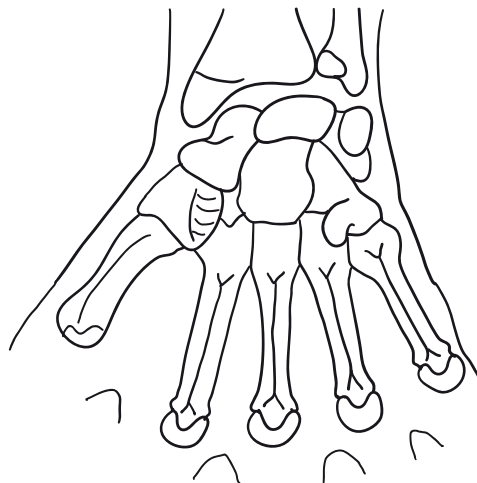
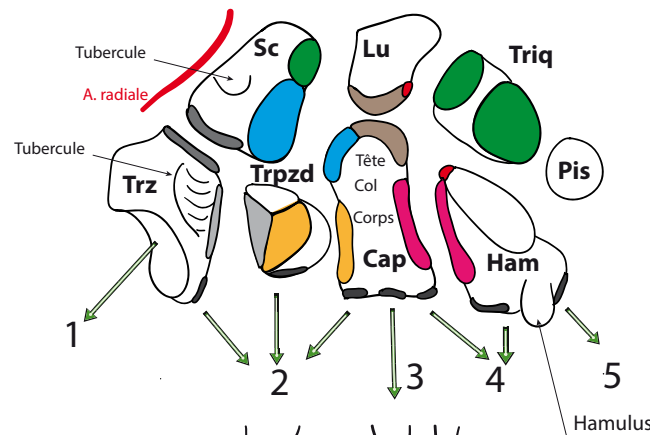
c) OS TRIQUETUM (Triq)

- Pyramide quadrangulaire,
- Face sup articulée avec le lig radio-ulnaire.
- Face inf: os hamatum.
- Face ant: os pisiforme.

d) OS PISIFORME

- Arrondi.
- facette artic. post avec triquetrum.
- Gouttière de artère ulnaire.
- Insertion du muscle fléchisseur ulnaire du carpe, du muscle abducteur du petit doigt.

- **Face supérieure du massif carpien forme le condyle carpien (articulation du poignet).**



Coupe transversale

B. RANGÉE INFÉRIEURE

a) OS TRAPEZE (trz)

- Face ant.: **gouttière** du m. fléchisseur radial du carpe limitée en dehors par le **tubercule** du trz.
- Face sup. articulée avec Sc. Face inf. articulée avec 1er métacarpien.
- Face int: artic. avec trapézoïde+2e métacarp.

b) OS TRAPEZOÏDE (trpzd)

- Face sup. articulée avec Sc.
- Face inf. articulée avec 2e métacarp.
- Face externe <=> trpz
- face interne <=> capitatum

c) OS CAPITATUM (Cap)

- Os le + volumineux, allongé de haut en bas. Son grand axe correspond à celui de la main
- Tête, corps, col.
- Face inf: 3 facettes articulaires pour les 2e, 3e et 4e métacarpiens.
- Face ext s'unit à Sc et Trpzd.

d) OS HAMATUM

- **Prisme triangulaire**. 5 faces
- Face ant. présente 1 crochet=**l'hamalus** qui limite en dedans le **sillon carpien**.
- Face inf. divisée en 2 facettes articulaires pour 4e et 5e métacarpien.
- Face supéro-int articulée avec avec Triquetr.
- Faces ext. et supéro-interne forment une arête mousse en rapport avec l'os lunatum.

e) MASSIF CARPIEN

- os du carpe forment massif osseux dont la face ant. est en forme de gouttière: **sillon carpien**, limité en dehors par les tubercules du Sc et Trz, en dds par Pisiforme et hamalus. **Rétinaculum des fléchisseurs**, tendu transversalement entre ces saillies osseuses. Canal du carpien (étroit et inextensible+++) contient n. médian, tendons des fléchisseurs, fléch. radial carpe.