

MOUVEMENTS DU POIGNET

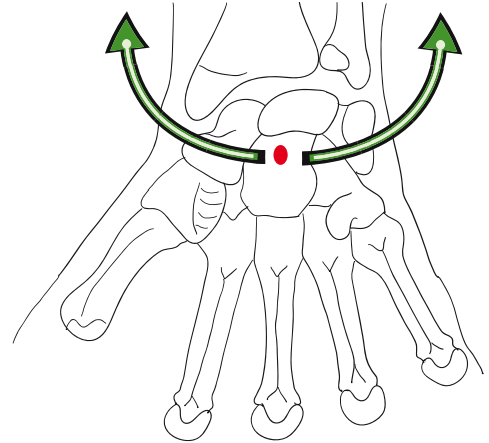
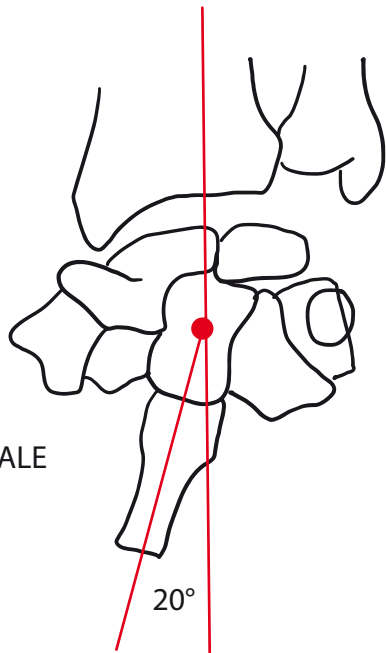
Extension-flexion

Inclinaison ulnaire: les 2 rangées du carpe tournent autour de l'axe antéro-postérieur qui passe par la tête de os capitatum.

Inclinaison radiale: moins importante

Mvt rotation ou pronosupination: implique articulations radio-ulnaires proximale et distale.

INCLINAISON RADIALE



INCLINAISON ULNAIRE

