ANATOMIE GENITO-URINAIRE

ORGANES GÉNITAUX DE LA FEMME

Pr René Yiou
CHU Henri Mondor, UPEC
urologie-fonctionnelle.com
Youtube: urologie fonctionnelle - anatomie





PLAN DU COURS

Utérus,
- Morphologie
- Orientation et moyen de fixité de l'utérus
- Ligament large
- Vascularisation

Ovaires et trompes utérines

Vagin et pudendum

Principes de coelioscopie

Un exemple chirurgical

Utérus

=organe de la gestation.

Description

Forme d'un **cône aplati** d'avant en arrière; sommet est en bas. 4 parties : le **fond, le corps, l'isthme et le col**. Les trompes utérines s'abouchent dans les cornes utérines entre les **ligaments ronds** de l'utérus et les **ligaments propres de l'ovaire**.z En dehors de la grossesse, l'utérus est le + svt **antéversé et antéfléchi**. Taille chez la femme nullipare: 8 cm lg, 5 cm largeur, 2,5 cm d'épaisseur. Organe palpable au toucher vaginal bimanuel. Isthme = zone de rétrécissement qui s'allonge pendant la grossesse, et prend alors le nom de segment inférieur.

Situation

Dans le pelvis, **entre vessie et rectum et au dessus du vagin. Intra et sous-péritonéal**. Il est recouvert de péritoine se réfléchissant en avant sur la vessie (**cul-de-sac vésico-utérin**), en arrière sur le rectum (**cul-de-sac recto-vaginal**) et latéralement sur la paroi pelvienne.
Ces réflexions latérales forment les **ligaments larges de l'utérus**.

Constitution et physiologie de l'utérus

L'utérus est constitué d'une musculeuse lisse (**myomètre**), une muqueuse tapissant l'intérieur de la cavité utérine (**endomètre**) et d'une séreuse.
Endomètre richement vascularisé, **sensible aux hormones ovariennes**=> épaisseur varie pdt cycle menstruel. 1ere partie du cycle: épaississement de la muqueuse pour préparer une évenutelle grossesse.
- En l'absence de fécondation, l'endomètre est éliminé au cours des **menstruations**, qui marquent le début d'un nouveau cycle (durée habituelle de **28 jours**, mais variable +++d'une femme à l'autre).
- Si fécondation, la rencontre spermatozoide-ovule se fait généralement dans la trompe: l'œuf fécondé migre depuis la trompe utérine (de Fallope) jusque dans l'utérus et effectue sa nidation dans les couches superficielles de l'endomètre. La croissance de l'embryon entraîne la distension de l'utérus=> longueur allant de 8 à **35 cm**.
- Pendant accouchement: contractions utérine régulières= début de la **phase de travail**. Col utérin et isthme se dilatent pour laisser passer l'enfant. =>Après l'accouchement, le myomètre se rétracte, explusant le placenta= **délivrance**.

Col de l'utérus (cervix)

=portion inf. de l'utérus. Zone de passage (**canal cervical**) des spermatozoïdes ou menstruations.
Col divisé en 2 par l'insertion du **formix vaginal**. La ligne d'insertion délimite parties **supra-vaginale et intra-vaginale** du col: elle est oblique en bas et en avant => se situe à l'union du 1/3 crânial / 2/3 caudaux à la face post. du col et à l'union des 2/3 crâniaux / 1/3 caudaux à sa face ant.
Portion supra-vaginale du col se poursuit par l**'isthme de l'utérus**. La portion intra-vaginale a la forme d'un cône arrondi de consistance élastique. Le col de l'utérus entoure le **canal cervical** qui s'ouvre à ces deux extrémités dans la cavité utérine (**ostium interne**) et dans la cavité vaginale (**ostium externe**). Chez la primipare, l'ostium externe = circulaire et régulier ; chez la multipare, nombreuses déchirures et le col plus souple.
La muqueuse tapissant le canal cervical (**endocol**) est de type **glandulaire** comme l'endomètre. La muqueuse de la portion intra-vaginal du col (**exocol**) est de type **malpighienne**.
Col de l'utérus fixé aux parois du pelvis par les **paramètres et les ligaments utéro-sacrés (=principaux moyens de fixité de l'utérus).** En dehors du col: pédicules vasculo-nerveux utérins et uretères à la base des ligaments larges (=paramètres).
Le cancer du col : rôle du papillomavirus HPV. Protection par vaccin.

Rapports de l'utérus

Fond<=> cavité abdominale et intestin par l'intermédiaire du péritoine.
Corps<=> calotte vessie, en ar: rectum, latéralement: annexes, ligts larges.
Col +/- **à mi-chemin coccyx-bord sup. pubis.,** +/- **en avant de épine ischiatique**
Lors de la poussée abdominale, col utérin appuie sur le centre tendineux du périnée et le ligt ano-coccygien à travers la paroi vaginale.

Vascularisation

Artères utérines (<= a. iliaque interne) et veines utérines (=>v. iliaque interne). Innervation: plexus hypgogatrique inf.

Utérus

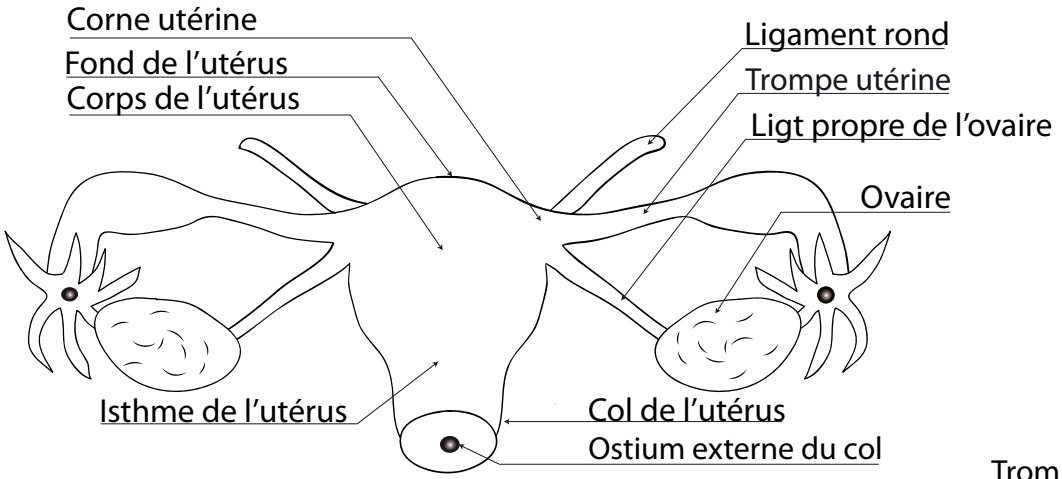

VUE POSTÉRIEURE DE L'UTÉRUS
ET DES ANNEXES

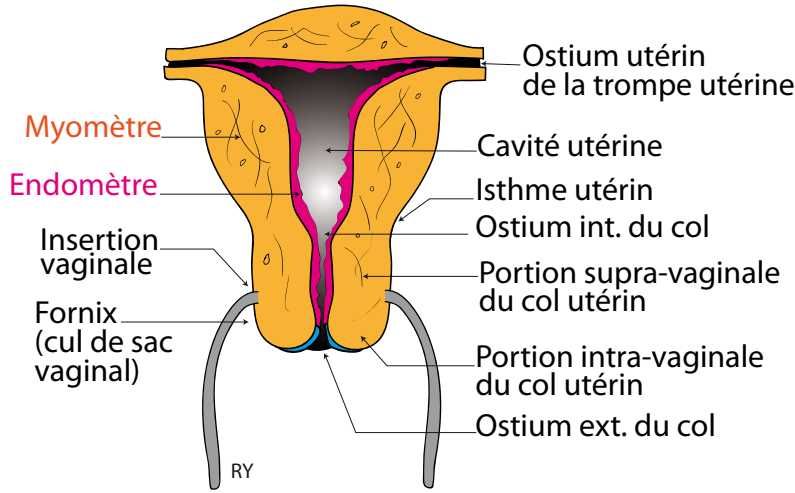

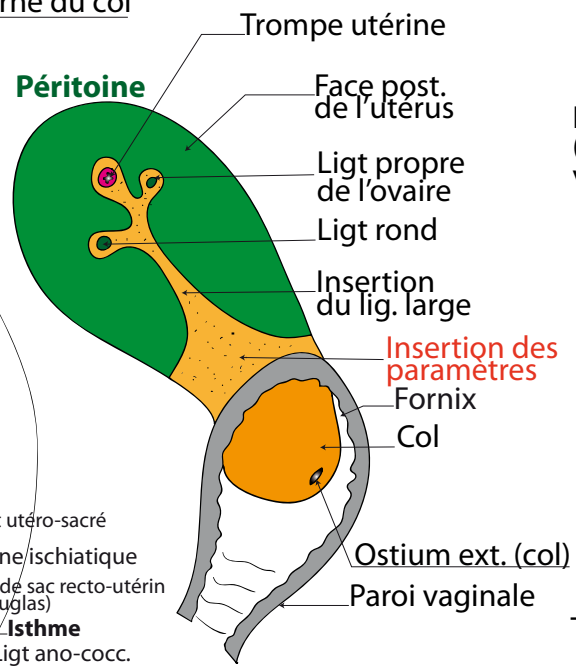

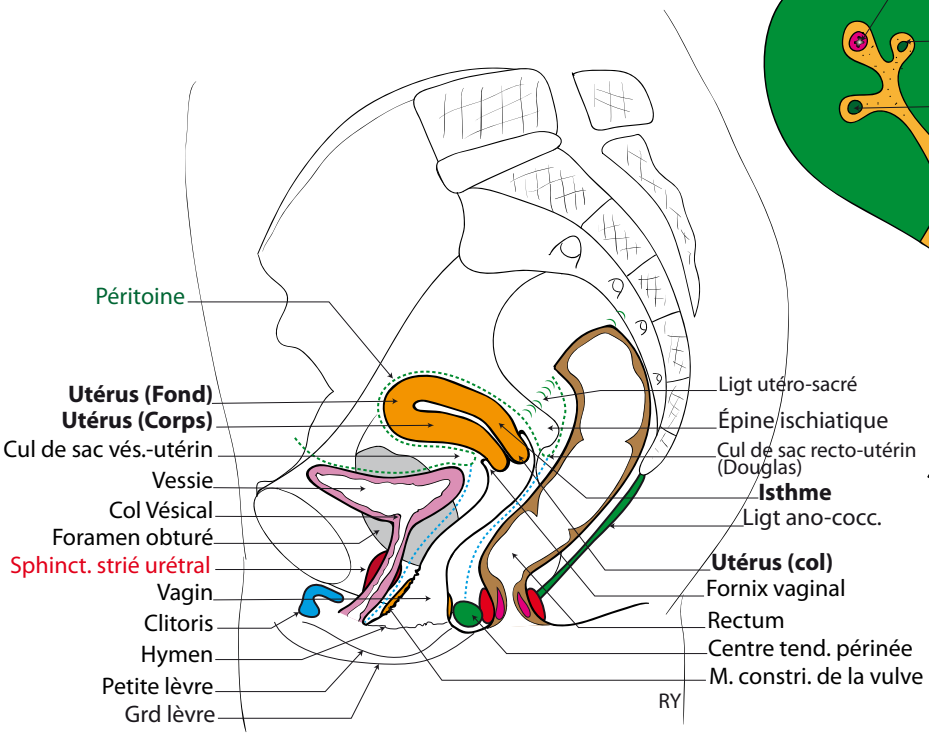

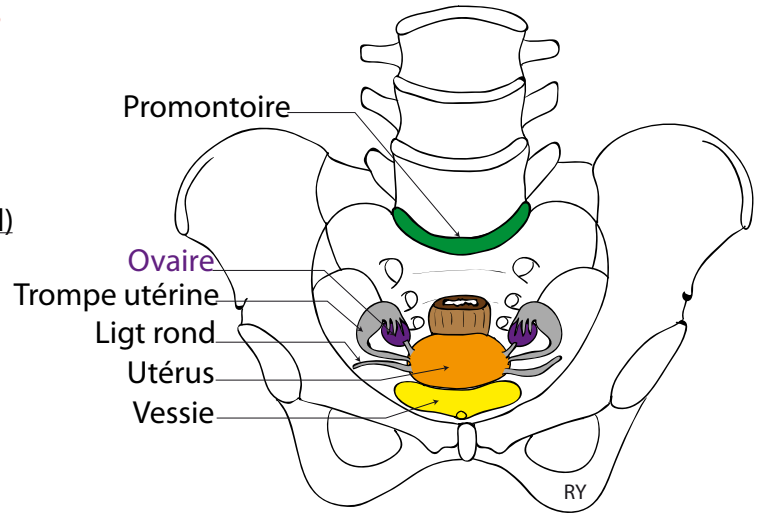

Pr. René YIOU (UPEC) *urologie-fonctionnelle.com*

Orientation et moyens de fixité de l'utérus

En dehors de la grossesse, l'utérus est le + svt **antéversé et antéfléchi**.

Angle de flexion formé par l'axe du col et l'axe du corps de l'utérus.
Somment = isthme utérin.
Antéflexion de l'utérus : angle ouvert vers l'avant (moy:100-120°).
Rétroflexion: un angle ouvert en arrière vers le coccyx.

Angle de version de l'utérus=angle axe du corps/axe ombilico-coccygien. Si la vessie est vide, un utérus antéversé et antéfléchi est dans un plan pratiquement horizontal. Lorsque la vessie se remplie, elle soulève l'utérus.

L'utérus est un organe central de la cavité pelvienne:
- Col à **mi distance** d'une ligne virtuelle allant du bord sup. du pubis au coccyx, un peu en avant de **épine ischiatique**, en dessous du **promontoire** (repères en chirugie du prolapsus+++).
- Le col équivalent au sommet de la **tente vaginale** qui est constituée par les parois ant. + post. du vagin.

=>utérus soumis tout au long de la vie au forces de pression liées à toute augmentation de la pression dans la cavité abdo (ex: toux, défécation...). Ces forces ont tendance à le pousser vers le bas et l'arrière. Rôle +++ de ce système d'amarrage de l'utérus au parois pelvienne. Toute défaillance=> prolpasus utérin, mais aussi affaissement des parois vaginales à l'origine de cystocèle ou rectocèle.
Principaux ligaments/éléments de maintient de l'utérus:
-**Ligaments utéro-sacrés** (segment post. des lames sacro-recto-génito-pubiennes),
-**Paramètres** (=ligament de Mackenrodt,
-**Ligaments ronds** maintiennent le fond de l'utérus vers l'avant et ligt pubo-cervicaux: mais rôle mineur dans le maintient de l'utérus dans le pelvis.

Lors des efforts de poussées, l'utérus s'appuie indirectement sur le **ligt ano-coccygien et le centre tendineux** du périnée par l'intermédiaire des parois vaginales et rectales (voir IRM dynamique). Ces 2 structures jouent un rôle dans le maintien des organes dans l'enceinte pelvienne

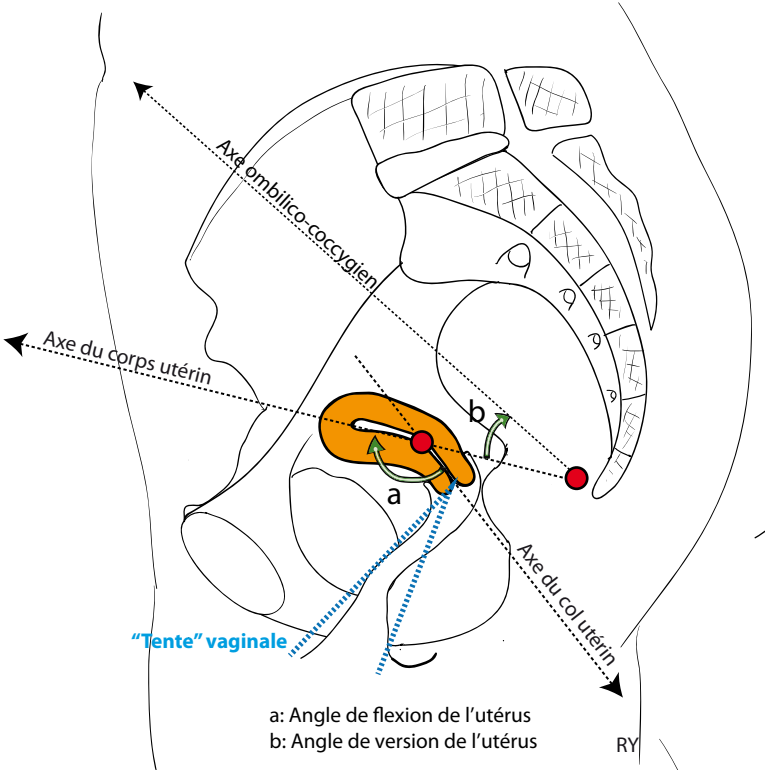

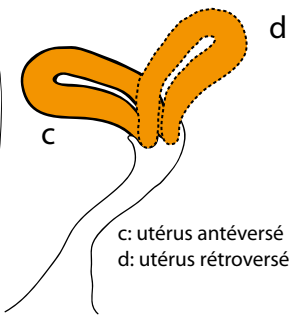

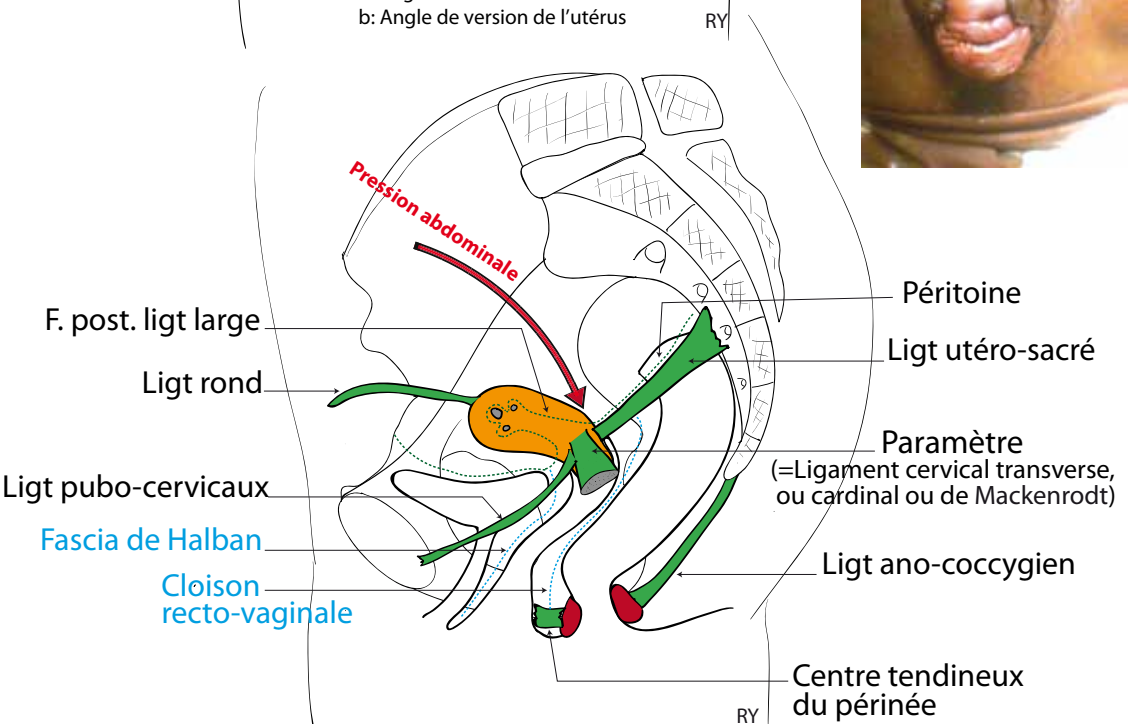

Pr. René YIOU (UPEC) *urologie-fonctionnelle.com*

Vascularisation de l'utérus

Artère utérine est une branche majeure de l'artère iliaque interne (naiss de son tronc ant.). NB: porte mal son nom car elle vascularise presques tous les organes de la cavité pelvienne.

3 segments définis / rapport au paramètre:
1- **Segment pariétal (retro-ligamentaire)** :
Trajet oblique en bas en dedans et en avant, en arrière du ligament large, plaquée contre la paroi pelvienne.
2-**Segment paramétrial (sous-ligamentaire)** :
Direction transversale en dedans, en bas et en avant, sous le ligament large, dans l'espace pelvi-rectal supérieur. Décrit une **crosse à concavité supérieure**, située à **15 mm du cul de sac vaginal**. C'est à cet endroit que l'artère pénètre dans le ligament large, près de l'isthme.
Dans ce segment: **artère utérine surcroise l'uretère** (comme un pont au dessus d'une rivière).
3-**Segment mésometrial (intra-ligamentaire)** :
En entrant dans le ligament large l'artère se verticalise et longe le bord latéral de l'utérus sur 5 cm environ. Ce trajet sinueux.

Terminaison et br. collatérales: **voir schéma**.

Veines du corps et du col utérins=> v. iliaque int.

Drainage lymphatique => chaînes iliaques int. et ext.

Innervation : fibres nerveuses végétatives issues du **plexus hypogastrique inférieur** +++ et supérieur.

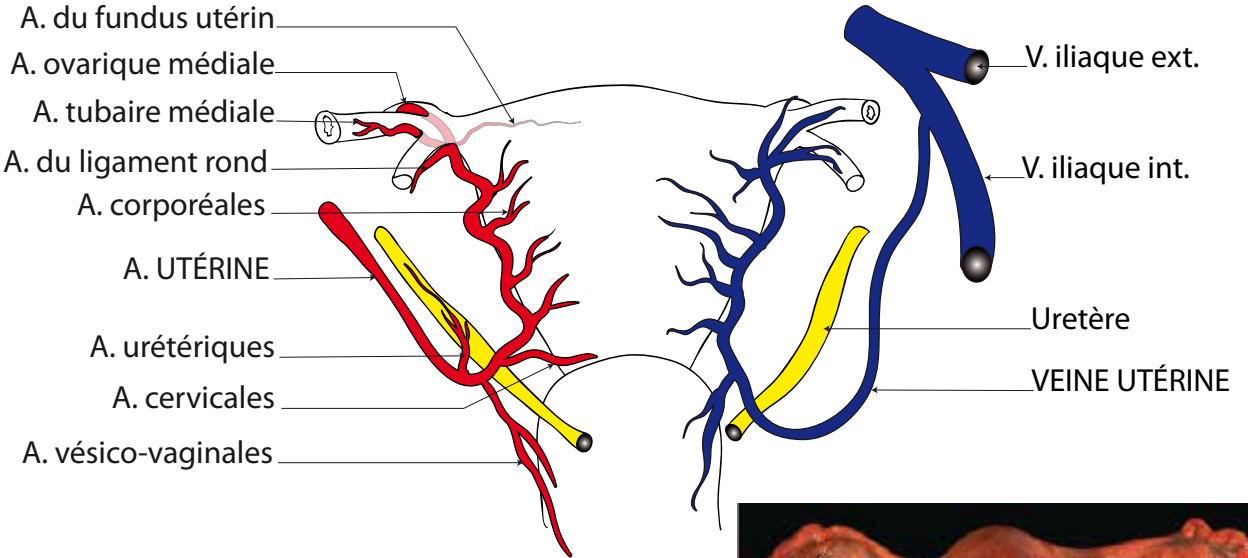

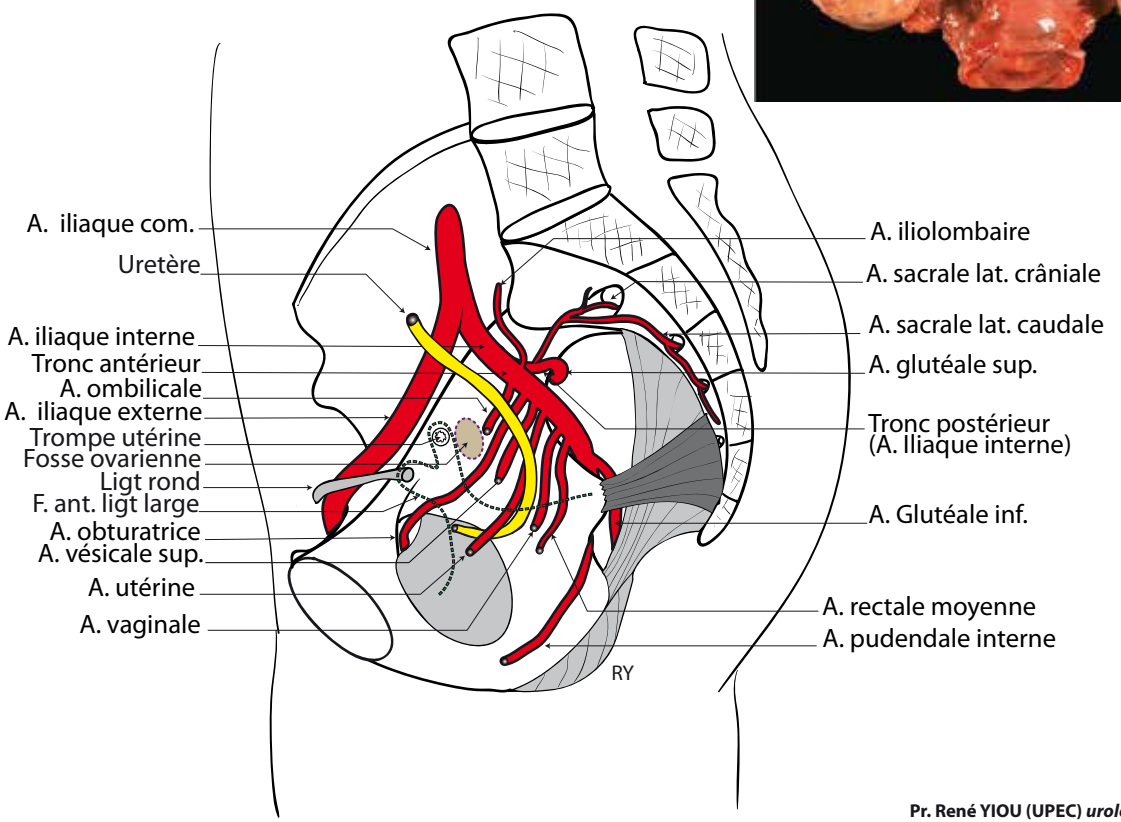

Pr. René YIOU (UPEC) *urologie-fonctionnelle.com*

Ligament large de l'utérus

=ligament constitué par le prolongement latéral des 2 feuillets péritonéaux, ventral et dorsal qui recouvrent la ant. et la face post. de l'utérus. Ses feuillets se poursuivent latéralement avec le péritoine pariétal recouvrant la paroi pelvienne.

- forme d'une **cloison transversale quadrilatère** recouvrant la trompe utérine, le ligts rond et utéro-ovarien (ligt propre de l'ovaire).

-**Orientation du ligt large = celle des faces de l'utérus** : le feuillet ventral regarde en bas et en avant, le feuillet dorsal regarde en haut et en arrière.

- **4 bords :** un bord crânial formé par l'union de ces 2 feuillets ventral et dorsal au dessus de la trompe ; un bord médial qui suit le bord latéral de l'utérus ; un bord latéral inséré sur la paroi pelvienne latérale ; un bord caudal ou base, plus large reposant sur le plancher pelvien et formant les paramètres.

On sépare le ligament large en deux segments:

1) le segment supérieur (**mésométrium**) mince et mobile: de 3 ailerons de forme triangulaire à base pariétale et à sommet convergeant vers la corne utérine : en haut, l'aileron médian tubaire (**mésosalpinx**) englobe la trompe et ses vaisseaux et forme le bord crânial du ligament large ; en avant, l'aileron du ligament rond ; en arrière, l'aileron dorsal (**mésovarium**) contnenant le ligament utéro-ovarien, le bord mésovarique de l'ovaire et une partie du ligament lombo-ovarien.

2) le segment inférieur est large et fixe. Il forme les **paramètres** qui contient l'uretère et les vaisseaux utérins.

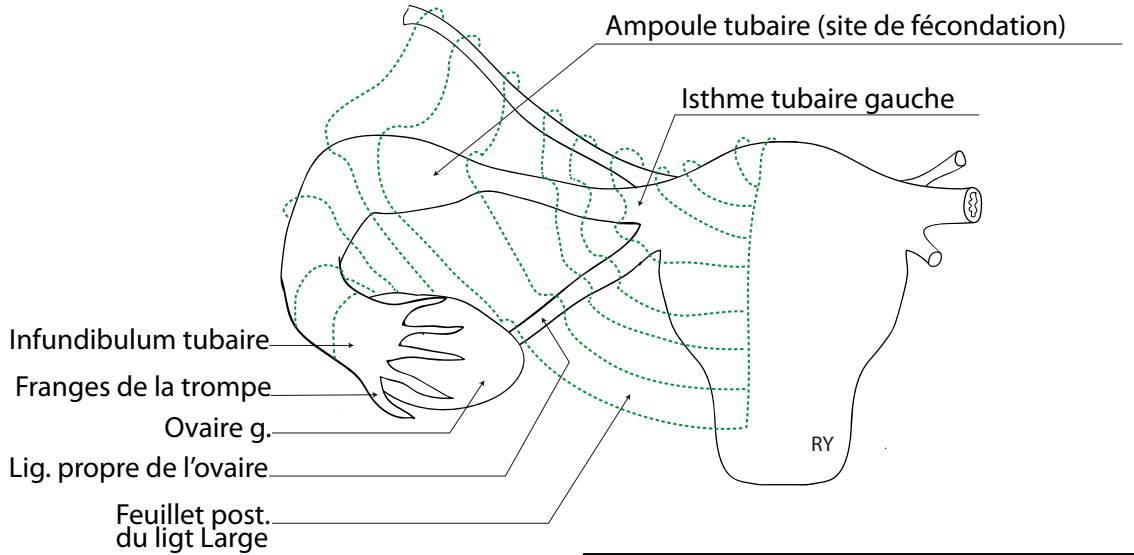

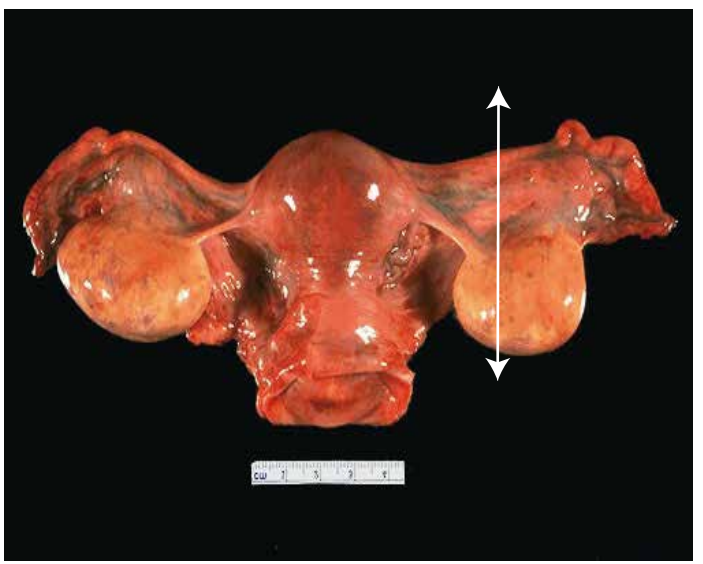

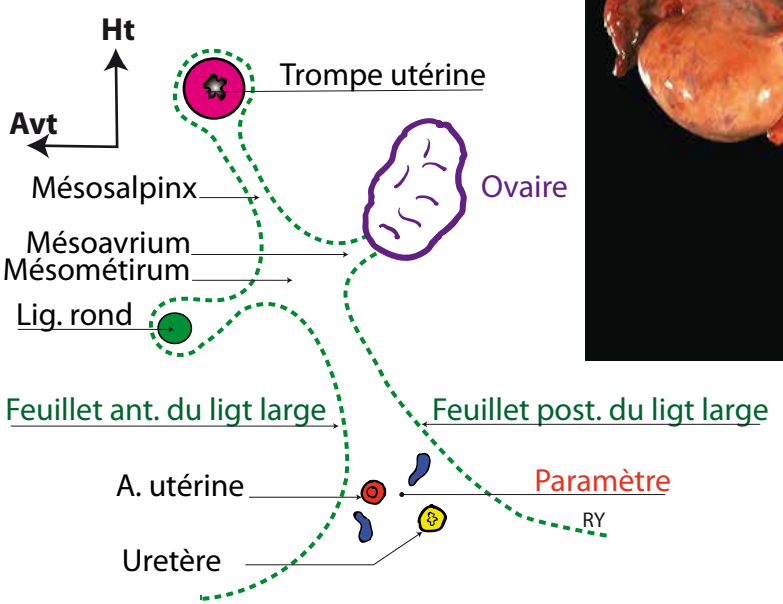

Annexes de l'utérus: ovaires-trompes

Les trompes utérines et les ovaires constituent les annexes de l'utérus.

Ovaires

=gonade féminine. Glande **endocrine** (œstrogène et progestérone) et **exocrine** (ovule).
Situation : l'ovaire est le seul organe **intra-péritonéal vrai** : dans la cavité péritonéale et non péritonisé. Il est en dessous du détroit sup., contre la paroi pelvienne, dans la **fosse ovarienne** de Krause délimitée par :
- A. iliaque int. et l'uretère en arrière,
- A. iliaque externe en haut,
- Implantation du ligament large en avant,
- A. ombilicale et obtruratrice en bas.

Morphologie variable en fonction du cycle menstruel et de l'âge.
Chez la femme en âge de procréer : forme ovoïde. Mesure 4 cm de long et 2 cm d'épaisseur. 2 faces (médiale et latérale), deux bords (ventral et dorsal) et deux pôles (supérieur et inférieur). Il est recouvert d'une tunique **albuginée** (couleur blanchâtre) avec cicatrices jaunes correspondant à chaque ovulation. Le péritoine s'insère sur le bord ventral et forme à cet endroit le **mésovarium (hile de l'ovaire).**

Vascularisation
A. ovarique qui se trouve dans le **ligt suspenseur de l'ovaire (ligament lombo-ovarien**) + **a. utérine** qui donnent respectivement les rameaux ovariques latéral et médial formant l'**arcade vasculaire ovarienne**.
V. ovarienne se jette dans la **v. rénale à gauche** et dans la **VCI** à droite.
Le drainage lymphatique suit les vaisseaux artériels et veineux => lymphonoeuds aortiques et inter aortico-caves.
Innervation : fibres nerveuses végétatives issues du **plexus solaire**.

Trompes utérines (de Fallope)

Conduit musculo-membraneux reliant la cavité utérine aux ovaires (cavité abdominale), situé dans le pelvis, de part et d'autre de l'utérus. Fonctions : porter jusqu'à l'utérus les ovules fabriqués chaque cycle par les ovaires.
Pendant **6 jours**, les ovules voyagent dans la trompe jusqu'à l'utérus, poussés par les cils de l'épithélium et grâce aux mouvements de la trompe. C'est au cours de ce trajet dans la trompe qu'a lieu la **fécondation**.

3 segments : portion utérine (interstitielle), le corps (isthme + ampoule tubaire), infundibulum. L'**ostium utérin** : orifice par lequel la cavité utérine communique avec la partie intra utérine de la trompe.
1° Portion utérine : 1,5 cm de long, située dans l'épaisseur du myomètre.
2° Corps= segment initial qui émerge de la corne de l'utérus **(=isthme)** + segment latéral qui entoure l'ovaire **(=ampoule tubaire)**. I**sthme situé entre ligt rond et ligt propre de l'ovaire**. L'ampoule tubaire commence au pôle inf. de l'ovaire, longe son bord ventral, contourne le bord sup. et se termine en arrière de lui par l'infundibulum.
3° Infundibulum = extrémité latérale de la trompe, constituée de franges au contact de l'ovaire.

Trompe entièrement recouverte de péritoine et forme la partie sup. du ligt large (**mesosaplinx**). L'infundibulum s'ouvre dans la grande cavité abdominale en regard de l'ovaire. **Donc il existe un passage entre la cavité abdominale et l'extérieur, passant successivement par la trompe, l'utérus, le vagin**.

Vascularisation de la trompe
A. utérine et a. ovarique donnent respectivement les artères tubaires médiale et latérale qui forment une arcade sous-tubaire.
Veines et lymphatiques tubaires => courants lombo-ovarien ou utérins. Les lymphatiques du courant lombo-ovarien se relaient dans les lymphonoeuds latéro-caves, pré-caves et lombo-aortiques.
Innervation : branches végétatives issues des ganglions coeliaques et des plexus hypogastriques.
Fonction : **captation de l'ovule émis par l'ovaire**. La fécondation de l'ovule par le spermatozoïde se fait généralement dans l'ampoule tubaire et celui-ci est ensuite transporté de vers la cavité utérine où il s'implante. L'absence de progression de l'ovule fécondé provoque une **grossesse tubaire (extra-utérine)** à l'origine de rupture hémorragique de la trompe utérine.

Annexes de l'utérus: ovaires-trompes

VUE POSTÉRIEURE DE L'UTÉRUS ET DES ANNEXES

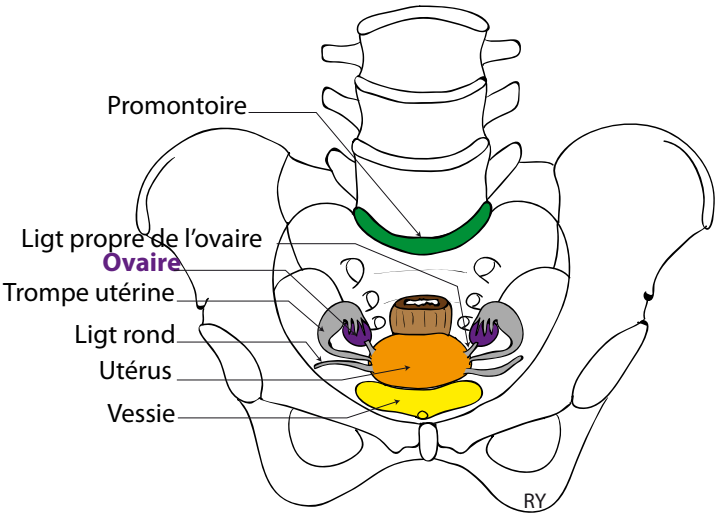

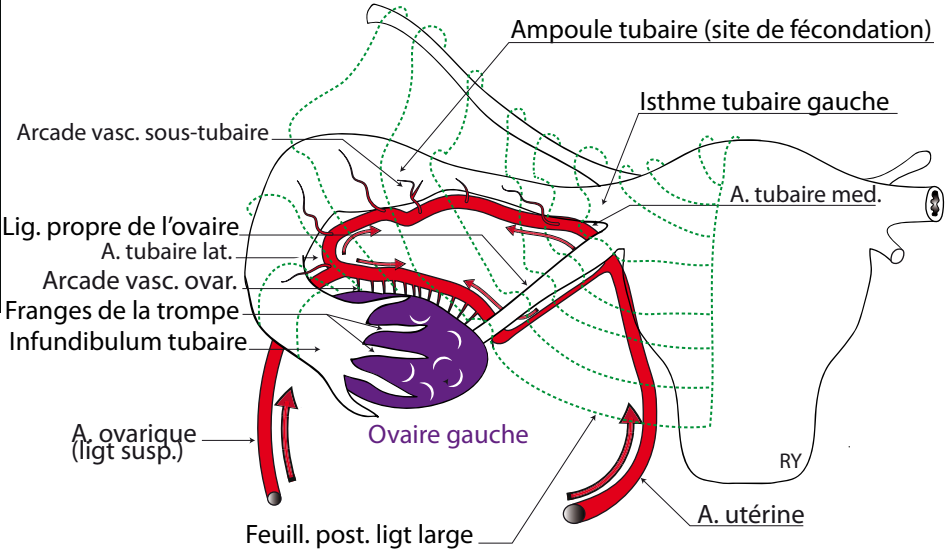

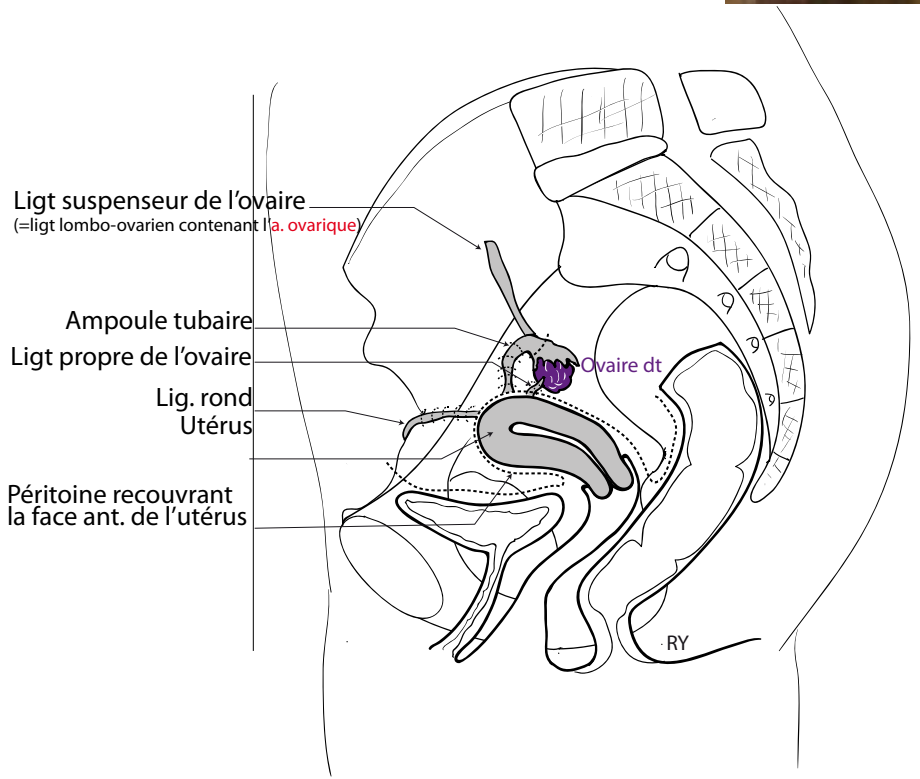

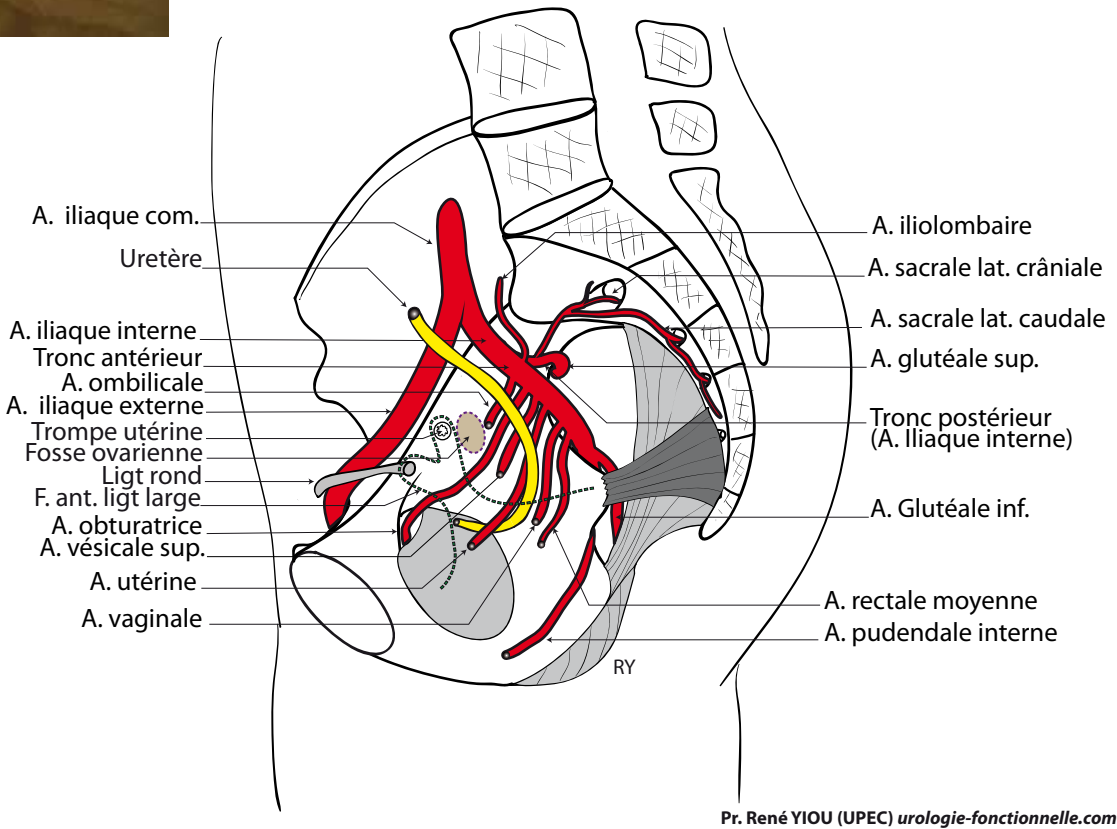

Pr. René YIOU (UPEC) *urologie-fonctionnelle.com*

Vagin

=organe de copulation de la femme. Description : conduit musculaire élastique constitué d'une **paroi antérieure et une paroi postérieure** se rejoignant en haut pour former le **fornix vaginal** s'insérant de manière **circulaire** autour du col utérin. Terminaison dans le **canal vulvaire** dont il est séparé par l'hymen.

3 parties : **1° supérieure intra-pelvienne (dans espace pelvi-rectal sup.),** en rapports avec **uretères (1,5 cm latéralement), 2° moyenne en regard des m. élévateurs de l'anus, 3° inférieure** traversant le **périnée superficiel**, entourée des corps érectiles (bulbe, corps caverneux et clitoris).
Il s'insère autour du col de l'utérus en formant des **fornix (culs-de-sac)** antérieurs, latéraux et postérieurs. Sa **partie moyenne est fixe** en raison de ses attaches aux muscles élévateurs de l'anus. La partie caudale s'abouche dans le pudendum dont il est séparé par **l'hymen** (membrane s'ouvrant avec le début de la vie génitale).
7-10 cm de long. Oblique en arrière et en haut : angle de **70**° avec l'horizontale et de 90° à 140° avec l'utérus.

Paroi vaginale postérieure : séparée du rectum par le **fascia recto-vaginal.** Si déficience de ce fascia, le rectum peut faire une hernie entrainant la paroi vaginale postérieure : rectocèle.

Paroi vaginale antérieure : rôle majeur +++ dans la statique pelvienne et la sexualité:
- Supporte vessie et l'urètre. Le support urétral joue un rôle majeur dans la continence urinaire (cf cours sur urètre). Entité anatomique : **hamac sous-vésical et sous-urétral de de Lancey** (paroi vaginale ant. et ses attaches sur le m. élévateur de l'anus et fascia pelvien). Parois vaginales lisses sauf en regard de l'urètre (**striations transversales**).
Fascia de Halban entre vagin et bloc vessie-urètre. Ce fascia pourrait dans son 1/3 inférieur contenir le point G. Stimulation tactile du 1/3 inf. de la face antérieure du vagin est intensément érogène peut déclencher l'orgasme féminin.
Vascularisation: A. utérine, a. vaginale. Veines=> plexus vaginal=>v. iliaque interne. Innervation: **plexus hypogastrique inf.** principalement.

Parois du vagin tapissés d'une muqueuse avec épithélium stratifié pavimenteux non kératinisé. La muqueuse capable de se **lubrifier** lors de l'excitation sexuelle, par transsudation. Nb: recepteurs aux **oestrogènes**, ménopause=> sécheresse vaginale. Le **muscle lisse** est formé de 2 couches, l'une circulaire externe et l'autre longitudinale interne, avec une **grande élasticité**.

Pudendun féminin (= vulve)

= Ensemble des **organes génitaux externes** de la femme: **clitoris, corps caverneux (+m. ischi-cav), bulbes vestibulaires (+m. bulbo-spg), grdes et petites lèvres, mont du pubis, glandes vestibulaires majeures.** Il occupe le périnée ant. superf. et s'étend de la région sous-symphysaire à la région pré-anale.

A sa partie moyenne : fente ovoïde sagitale (=**canal vulvaire)** limitée par:
-les **grandes et petites lèvres latéralement**.
-en avant par le **mont du pubis et le clitoris**.
-en arrière, les gdes lèvres se rejoignent et forment la **commissure post**.
Le **canal vulvaire** est séparé en 2 parties:
- une **partie ventrale** en regard du méat urétral.
- une partie dorsale (=**vestibule du vagin**) faisant suite à l'extrémité inf. du vagin dont elle est séparée par l'hymen.

Clitoris, organe érectile formé par la réunion des 2 corps caverneux, puis formant un coude (genou du clitoris), se terminant par le gland.
Bulbe vestibulaire (équiv. féminin du corps spongieux chez l'homme).
Les **glandes vestibulaires majeures (glandes de Bartholin)** sont situées de chaque coté dans l'épaisseur du périnée en arrière des bulbes vestibulaires, et s'abouchent à la partie post. du sillon **nympho-hyménéal** (entre l'hymen et les petites lèvres).
Gldes vestibulaires mineures (de Skene) s'abouchent dans urétre.
Vascularisation de la vulve: vx pudend. int. et ext. Innvervation: n. ilio-inguinal, n.génito-fémoral, n. pudendal, n. caverneux (plexus hypog. inf.).

Vagin et pudendum

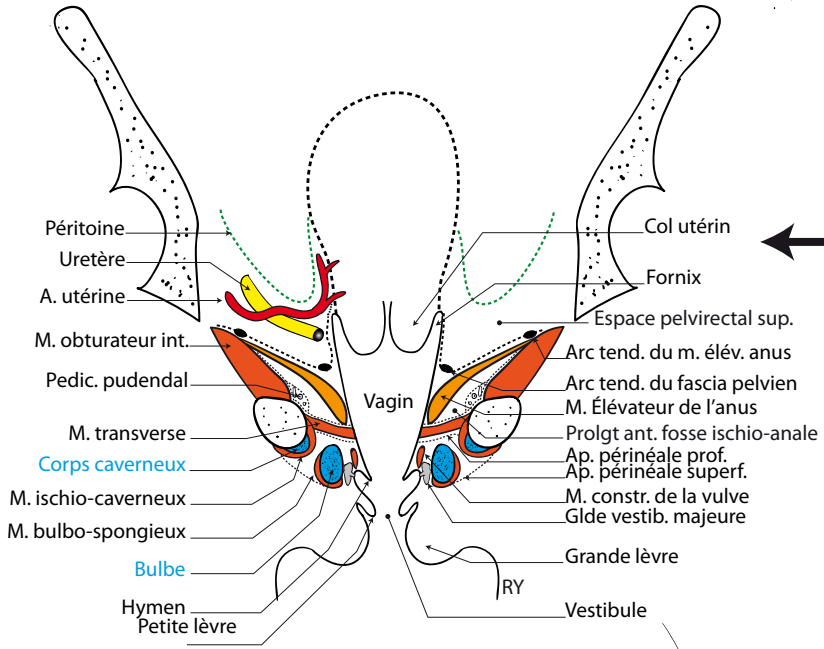

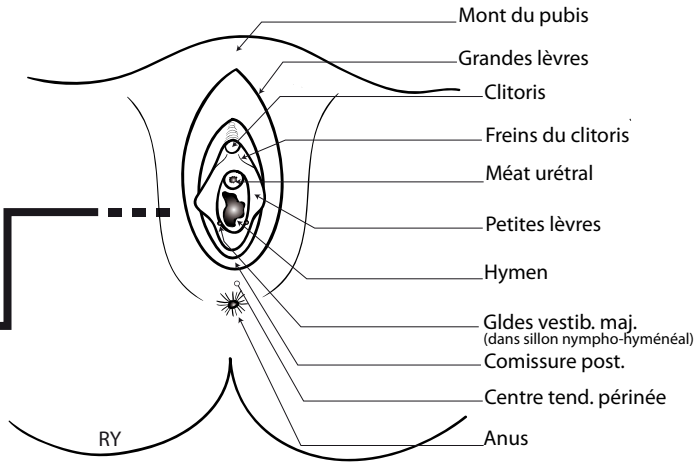

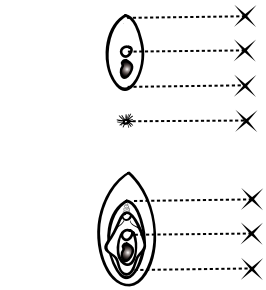

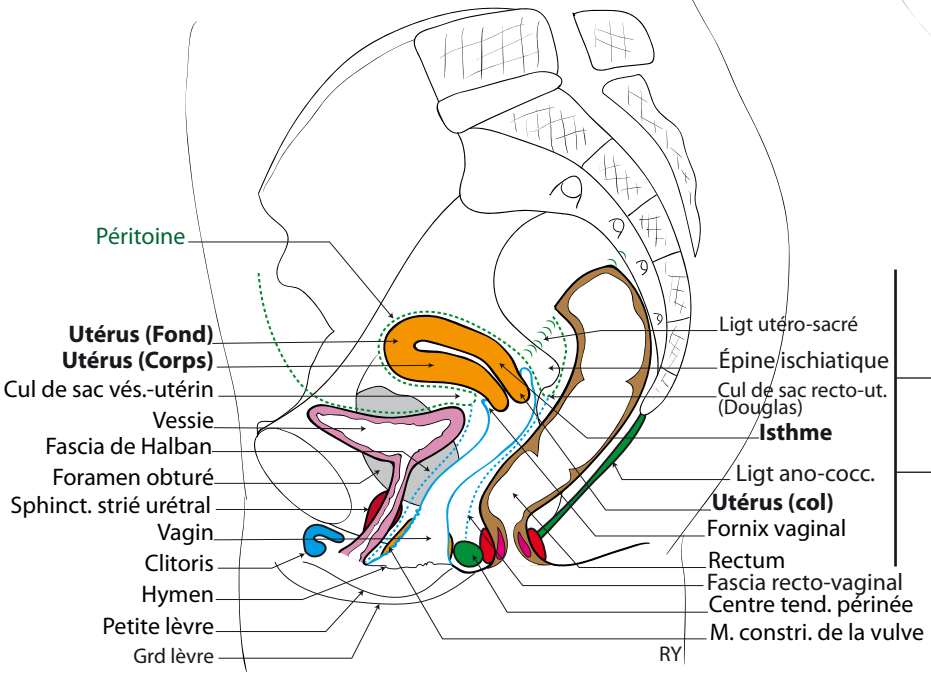

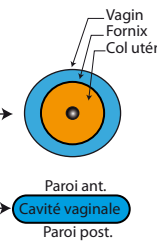

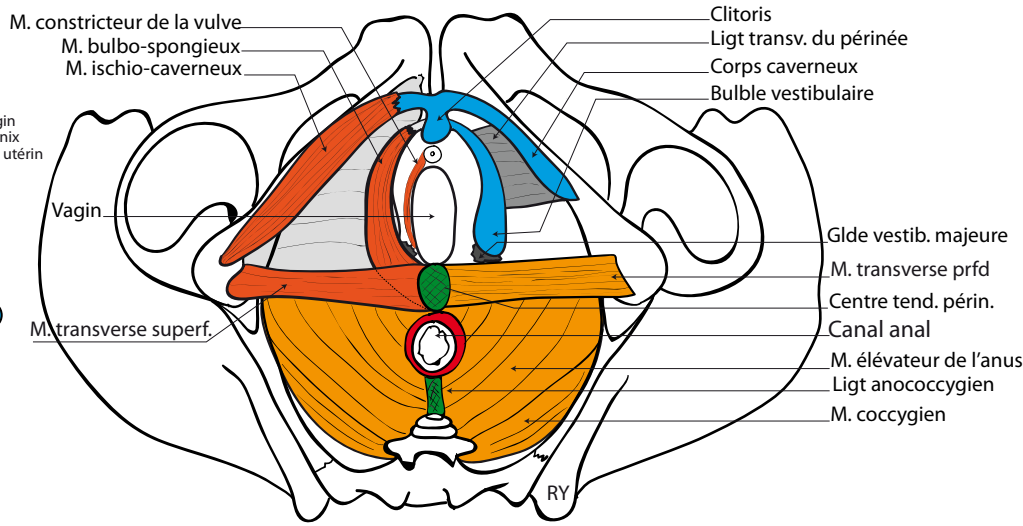

Pr. René YIOU (UPEC) *urologie-fonctionnelle.com*

Coelioscopie (laparoscopie)

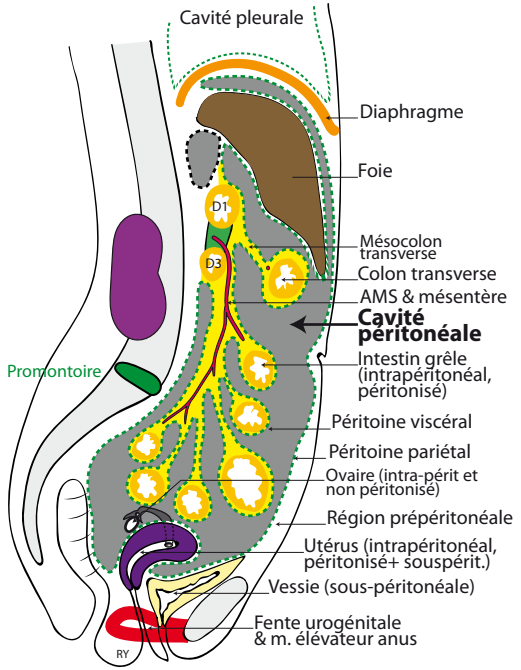

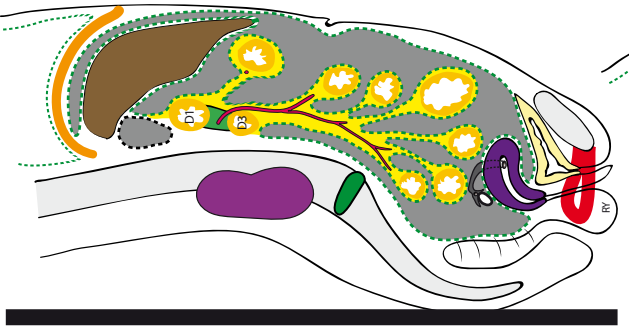

Création d'un pneumopéritoine

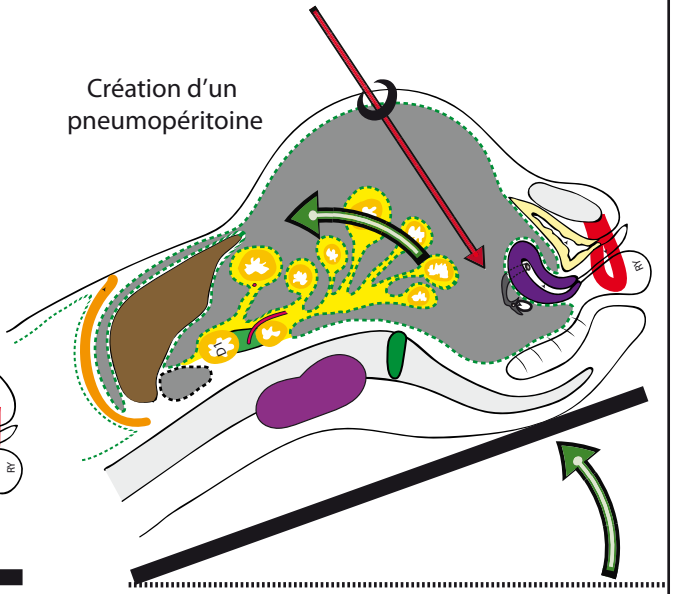

Classification des prolapsus

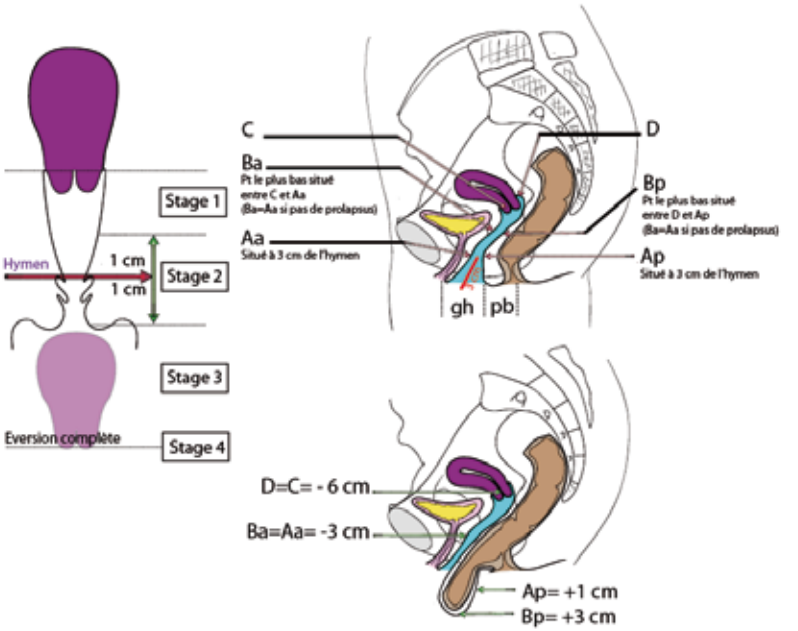

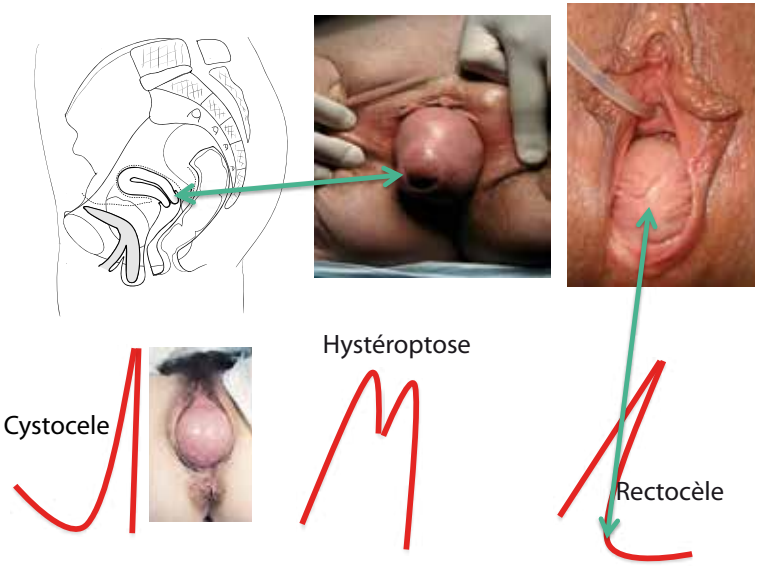

Pr. René YIOU (UPEC) *urologie-fonctionnelle.com*

EXEMPLE CHIRURGICAL

Mme GEU, agée de 24 ans consulte aux urgences pour douleurs abdominales d'apparition brutale depuis 2 heures. Elle est étudiante en 2e année de médecine et n'a eu ses règles depuis 3 mois (c'était juste avant le week end d'intégration). A l'entrée aux urgences, sa tension artérielle est de 9/6 mmHG, son pouls est à 150/min. Elle est pâle et ses douleurs sont principalement dans la fosse iliaque droite. Une intervention chirurgicale est réalisée en urgence après que des analyses sanguines aient été demandées. Voici le film de l'intervention chirurgicale réalisée par voie coelioscopique.

1° Quel est le diagnostique?

2° Décrivez toutes les structures anatomiques visibles?

3° Que fait le chirugien avec la pince bleue pour traiter la patiente?

4° Quels sont les conséquences possibles de ce geste chirugical?