

SACRUM ET COCCYX

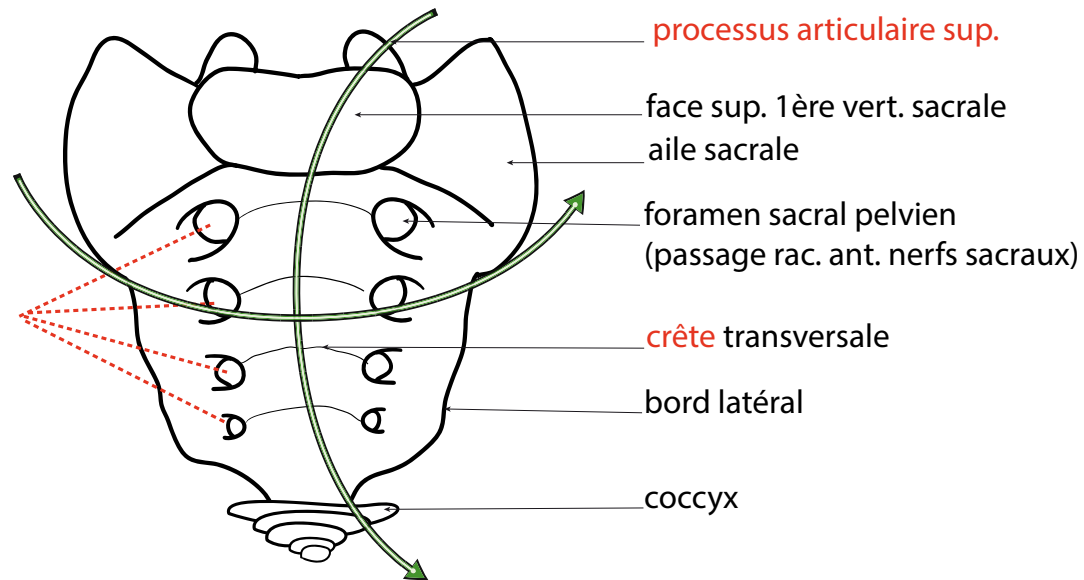
Fin de la colonne vertébrale: sacrum et coccyx.
 Pyramide à double concavité (sagit. et transvers.)
 =Vertèbres **soudées**>>> forme partie **fixe du rachis**.

Caractéristiques de vertèbres rachidiennes.

5 vertèbres sacrées soudées : S1, S2, S3, S4, S5.
 4-6 vertèbres coccygiennes.

S1: face supérieure de l'apophyse transverse de S1 = **aile sacrale**. Gouttière osseuse ou passe le 5e nerf lombaire.
Foramen sacraux ant. (pelvien) et post. (dorsal): équivalent d'un foramen inter-vertébral scindé en deux foramens par fusion des processus transverses.

Face antérieure du sacrum



Face postérieure du sacrum

