

Insertion de corne ant du ménisque médial (sur aire intercondyalaire ant)

Aire inter-condyalaire ant.

Eminences intercondyalaire

Tubercule tibial

Insertion de corne ant. du ménisque sur aire intercondyalaire antérieure près de éminence intercondyalaire

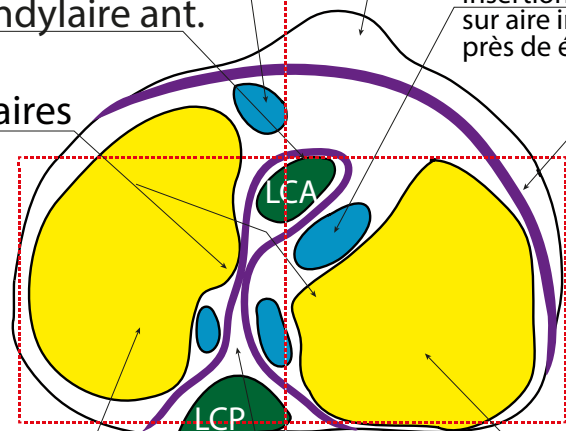
Capsule

LCA

LCP

Avant

Med



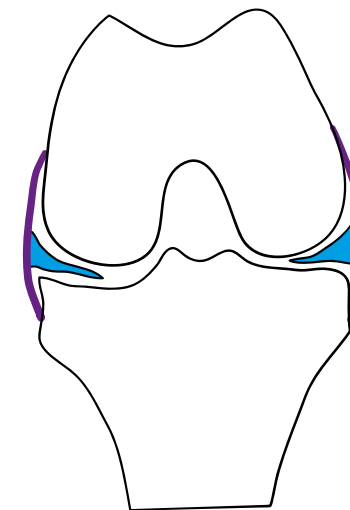
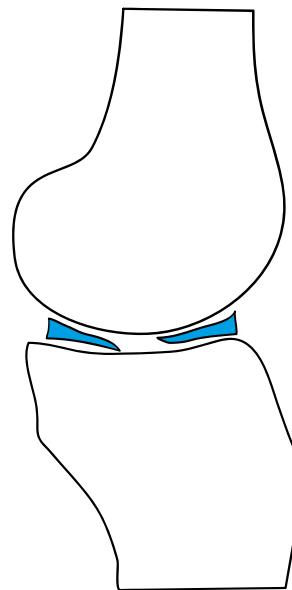
Cavité glénoïde méd.

+concave, +longue et - large que cavité glénoïde latérale

Cavité glénoïde lat:

+ plane, épaisseur cartilage+++ (4mm)

Aire intercondyalaire post.



Lit patellaire

Bourse infra patellaire profonde

Ménisque médial

Ménisque lat

Ménisque médial

LCA

LCP

