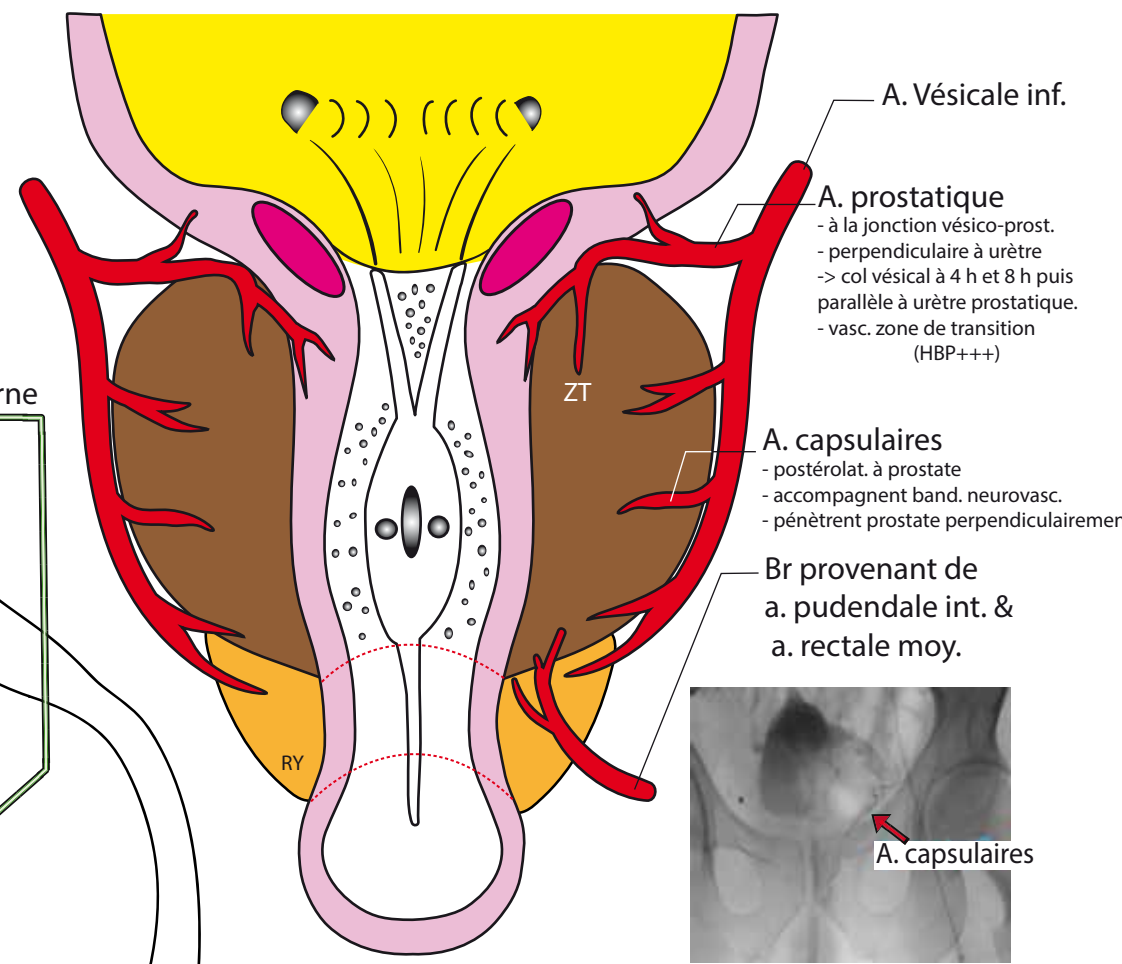
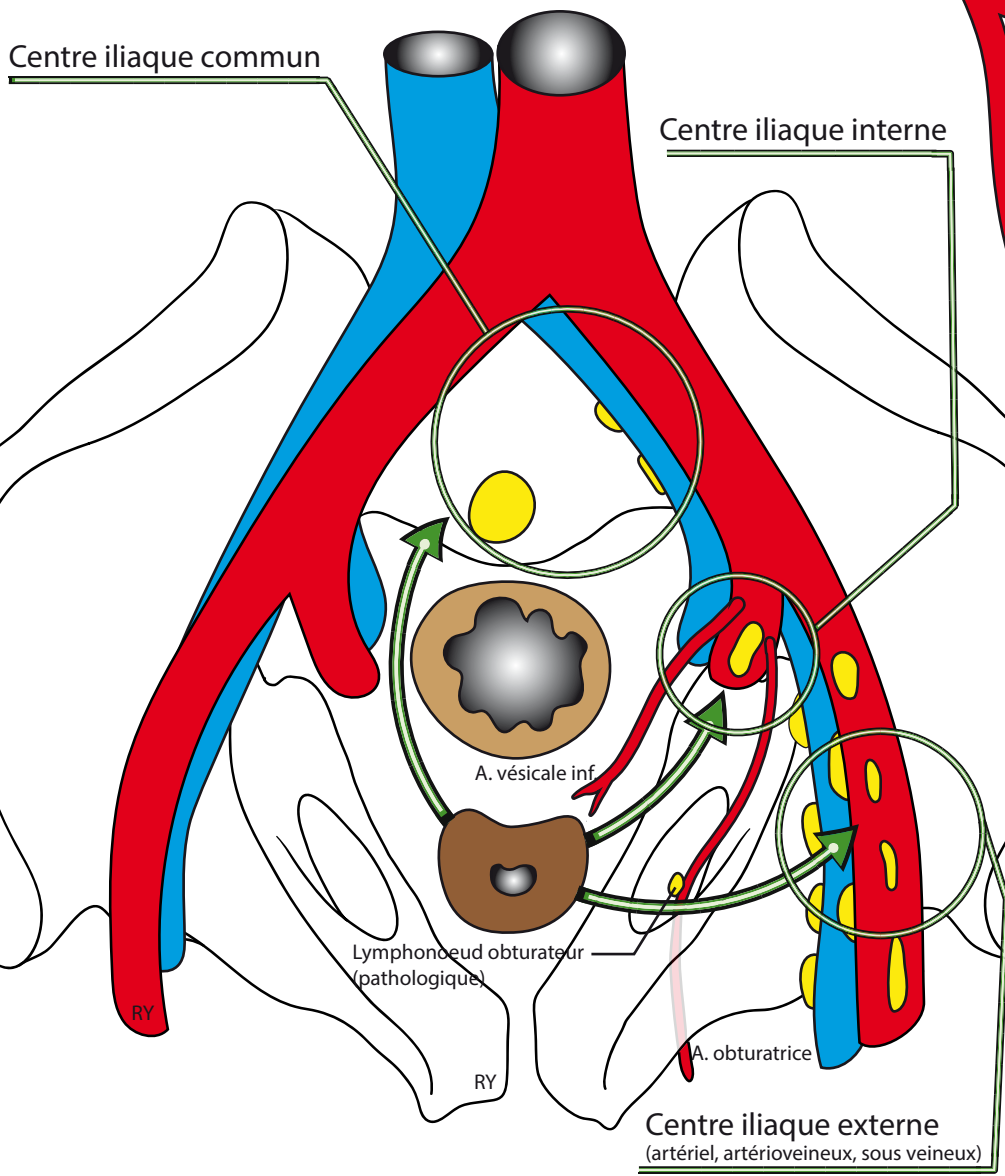


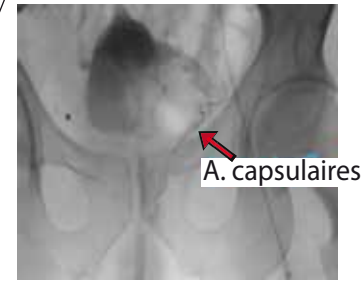
# VASCULARISATION ARTERIELLE ET LYMPHATIQUE DE LA PROSTATE



A. Vésicale inf.  
 A. prostatique  
 - à la jonction vésico-prost.  
 - perpendiculaire à urètre  
 -> col vésical à 4 h et 8 h puis parallèle à urètre prostatique.  
 - vasc. zone de transition (HBP+++)

A. capsulaires  
 - postérolat. à prostate  
 - accompagnent band. neurovasc.  
 - pénètrent prostate perpendiculairement

Br provenant de a. pudendale int. & a. rectale moy.



## DRAINAGE LYMPHATIQUE DE LA PROSTATE

**Lymphocentre ilio-pelvien** reçoit lymphatiques de tous les organes pelviens. Subdivisé suivant les axes vasculaires en :

- **Centre iliaque externe** : constant. 3 courants: artériel, artério-veineux, sous-veineux .
- **Centre iliaque interne** : lymphonœud à l'origine des br. de division de a. iliaque int.
- **Centre iliaque commun** : lymphonœud latéraux, postérieurs (dans la fosse lombo-sacrée) et pré-sacrés (= lymphonœuds du promontoire).

Lymphatiques de la prostate peuvent aboutir à **tous les lymphonœuds ilio-pelviens**:

- **Base prostatique** => **centres iliaques ext. sous-veineux.**
- **Partie moyenne de la prostate** => **centre iliaque interne.** NB: **lymphonœud obturateur** : à l'orifice interne du canal obturateur = pathologique si il est retrouvé (normalement absent).
- **Apex** => **centre iliaque int. ou lymphonœuds pré-sacrés ou du promontoire .**
- Face ant. de la prostate: lymphatiques suivent vx pudendaux puis gagnent le lymphonœud pudental situé sous le lig. sacro-épineux à l'orifice sous-piriformien.