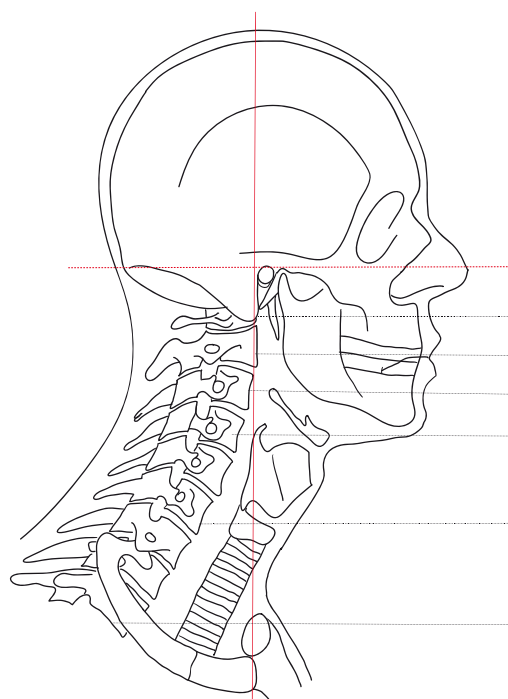
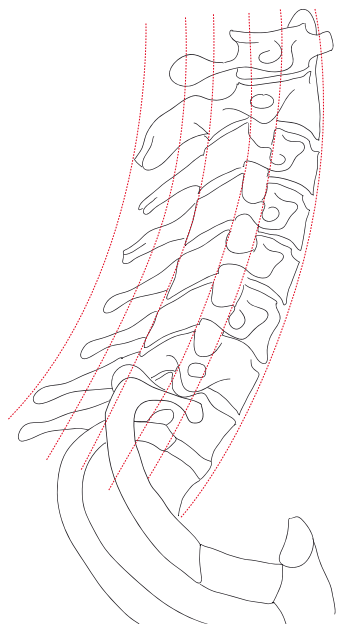
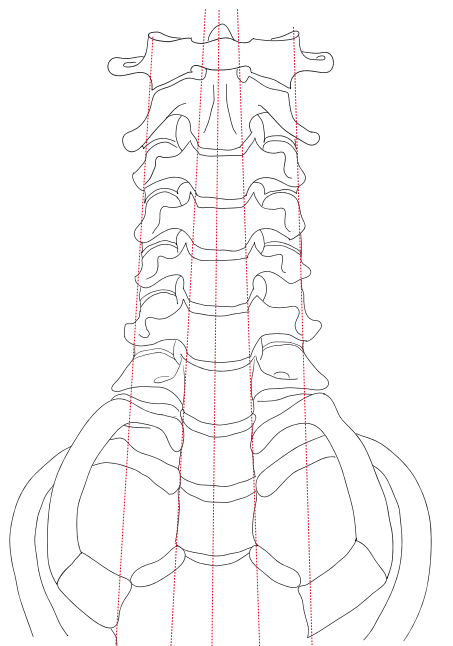
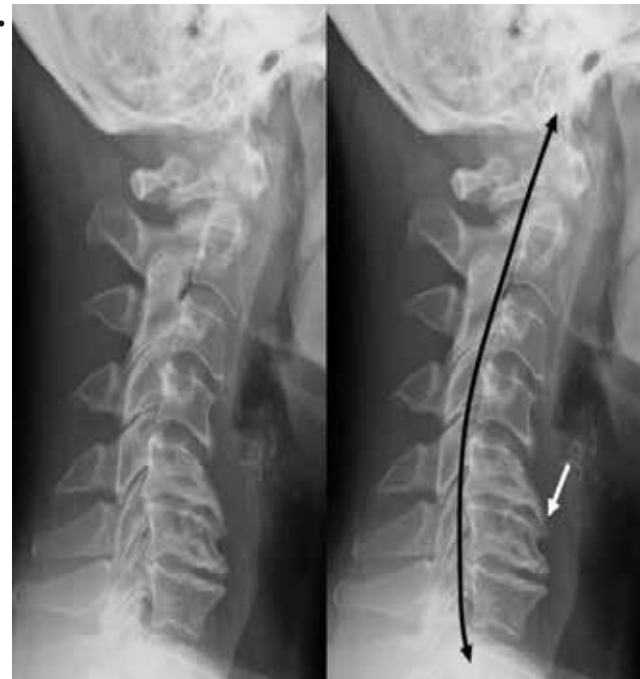
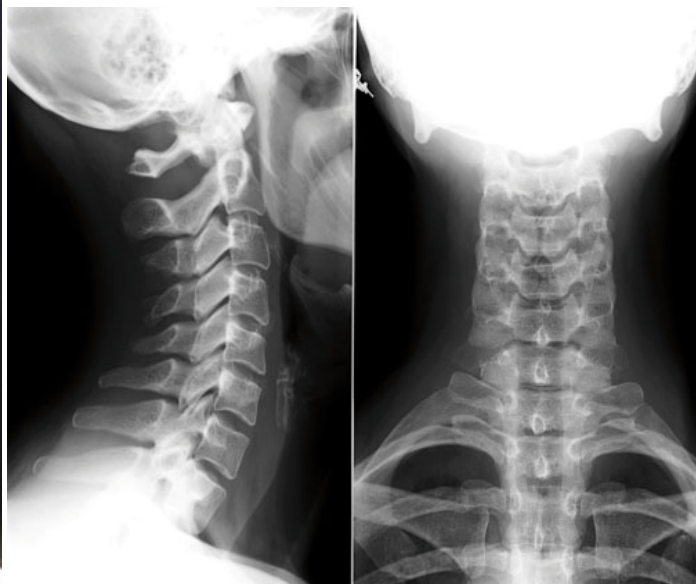
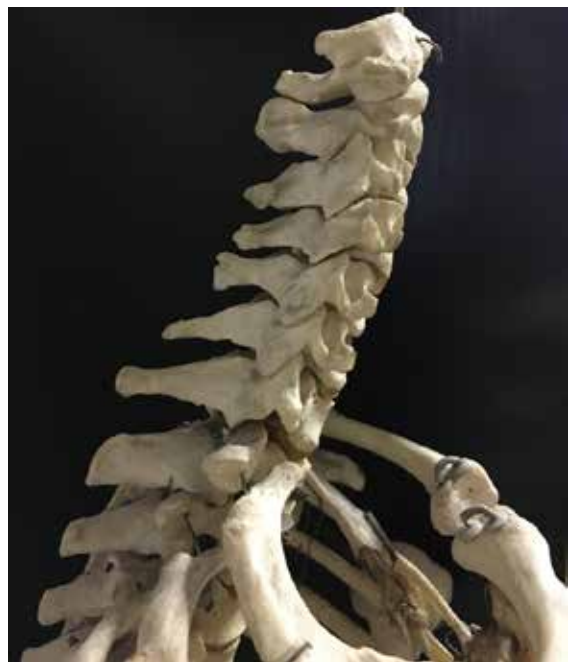Décrire sur ces images les principaux éléments d'une vertèbre cervicale.
 Quelles anomalies pouvez vous observer sur la dernière radiographie?



- C1 Voute palatine
- C2 fente buccale
- C3 angle de la machoire
- C4 os hyoide
- C6 Cricoide
- T2-T3

