

# PLEXUS LOMBAL

**Origine:** branches ventrales nerfs spinaux lombaires **L1-L4**. Naiss. entre fx du **muscle psoas** (fx costiformes et corps vertébraux).

## Branches terminales :

### NERF ILIO-HYPOGASTRIQUE

A travers m. ilio-psoas, puis face ant m. carré des lombes, perfore m. transverse et **donne rx cutané latéral pour partie sup. de région glutéale, chemine le long de crête iliaque**, entre m. transverse et petit oblique et se divise en AR de EIAS en :

- une br. **abdominale** (innervation partie inf. paroi abdo),
- une br. **génitale**, dans le canal inguinal, **en avant du cordon** ou du ligament rond et se termine : téguments du **pubis, scrotum, grandes lèvres** ET rx externe pour partie **sup-int de cuisse**.

### NERF ILIO-INGUINAL

Même trajet et rapport que nerfs ilio hypog. Il donne br. adbo et br. génitale qui se confond souvent avec celle du nerf hypogastrique.

### NERF CUTANE LATERAL DE CUISSE

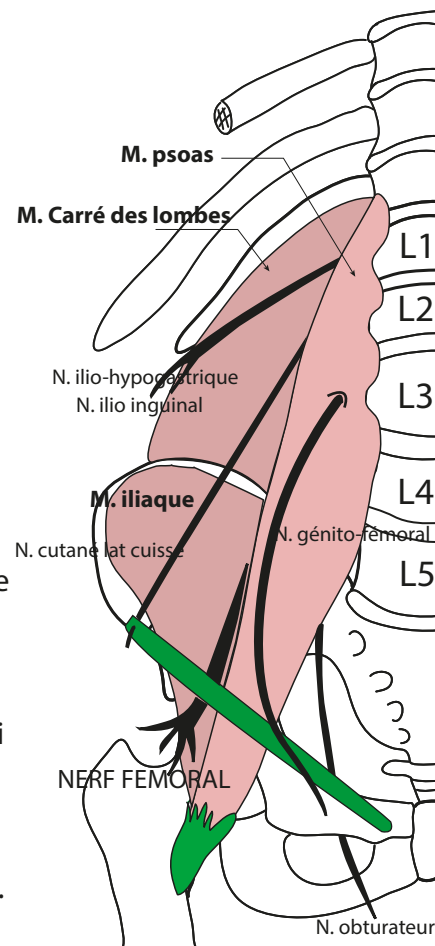
Traverse m. ilio-psoas, en avt de extrémité inf. du m. carré des lombes, croise m. iliaque dans un dédoublement de son fascia, passe sous arcade fémorale en dedans du m. sartorius, en regard de échancrure séparant EIAS et EIAI, inclus dans dédoublement du m. ilio-psoas, croise m. sartorius. 2 br terminales :

- br. glutéale, pour fesse et face post. cuisse.
- br. fémorale : innerve région antéro-int. de cuisse.

### NERF GENITO-FEMORAL (origine L2)

Traverse m.psoas, émerge à hauteur de L3. Descend **en avant du m. ilio-psoas** dans sa gaine. **Longe bord ext. des a. iliaques primitives et ext.** Donne :

- rx vasomoteurs aux vx iliaques.
- **rx fémoral** : accompagne a. iliaque ext., traverse anneau fémoral en avt et en dehors de a. fémorale, traverse fascia criblé et innerve peau du trigone fémoral.
- **rx scrotal** : dans canal inguinal **en AR du cordon ou ligament rond** : innerve scrotum ou grdes lèvres.



### NERF OBTURATEUR

En AR puis en dedans du m. ilio-psoas, croise articulation sacro-iliaque, entre dans cavité pelvienne, parallèle au détroit sup., sur le fascia du m. obt int., pénètre foramen obturé.

Br terminales : 1) rx ant : appliqué sur m obt ext puis innerve : m. lg adducteur, court adducteur et gracilis -2) rx post : pour m. grd adducteur.

### NERF FÉMORAL

Br la + volumineuse du plexus lombal. Dans gouttière entre m. psoas et iliaque, puis en avt du m ilio-psoas, passe sous ligament fémoral en dehors de A. fémorale dont il est séparé par bandelette ilio-pectinée. Puis se divise rapidement en 1) n. musculo-cut ext, 2) n. musculo-cut int, 3) n. du quadriceps fémoral et 4) n. saphène.

